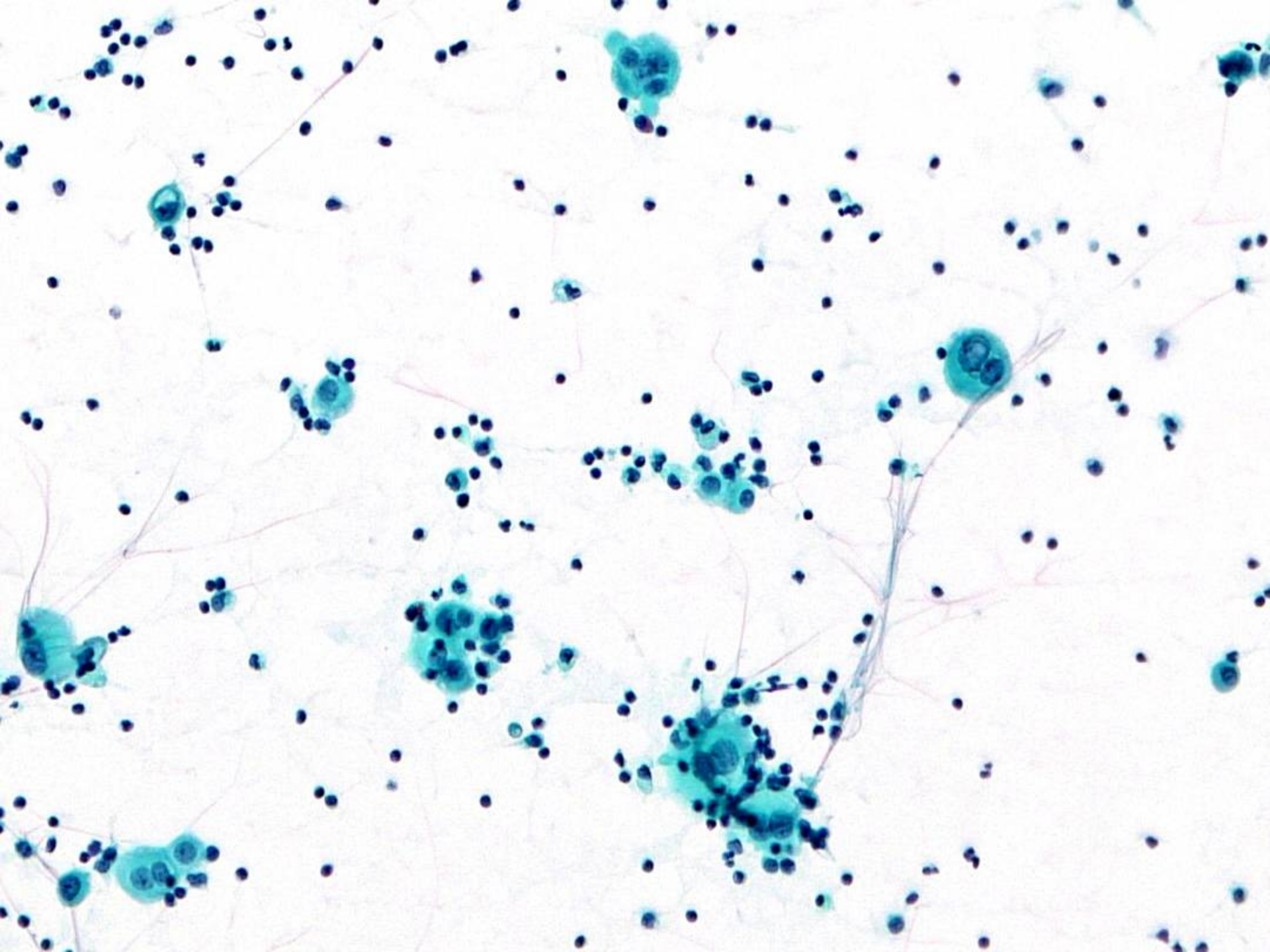
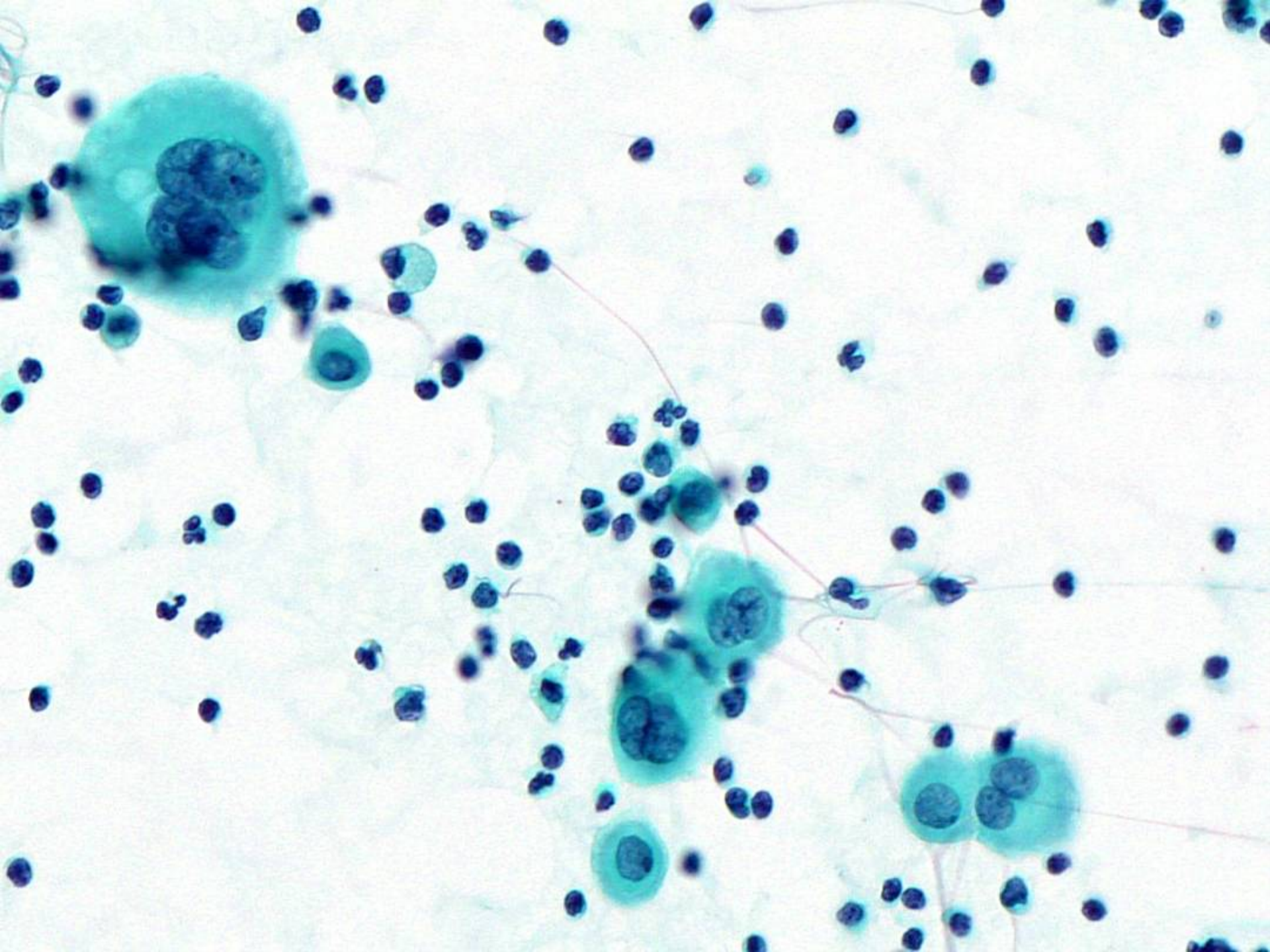


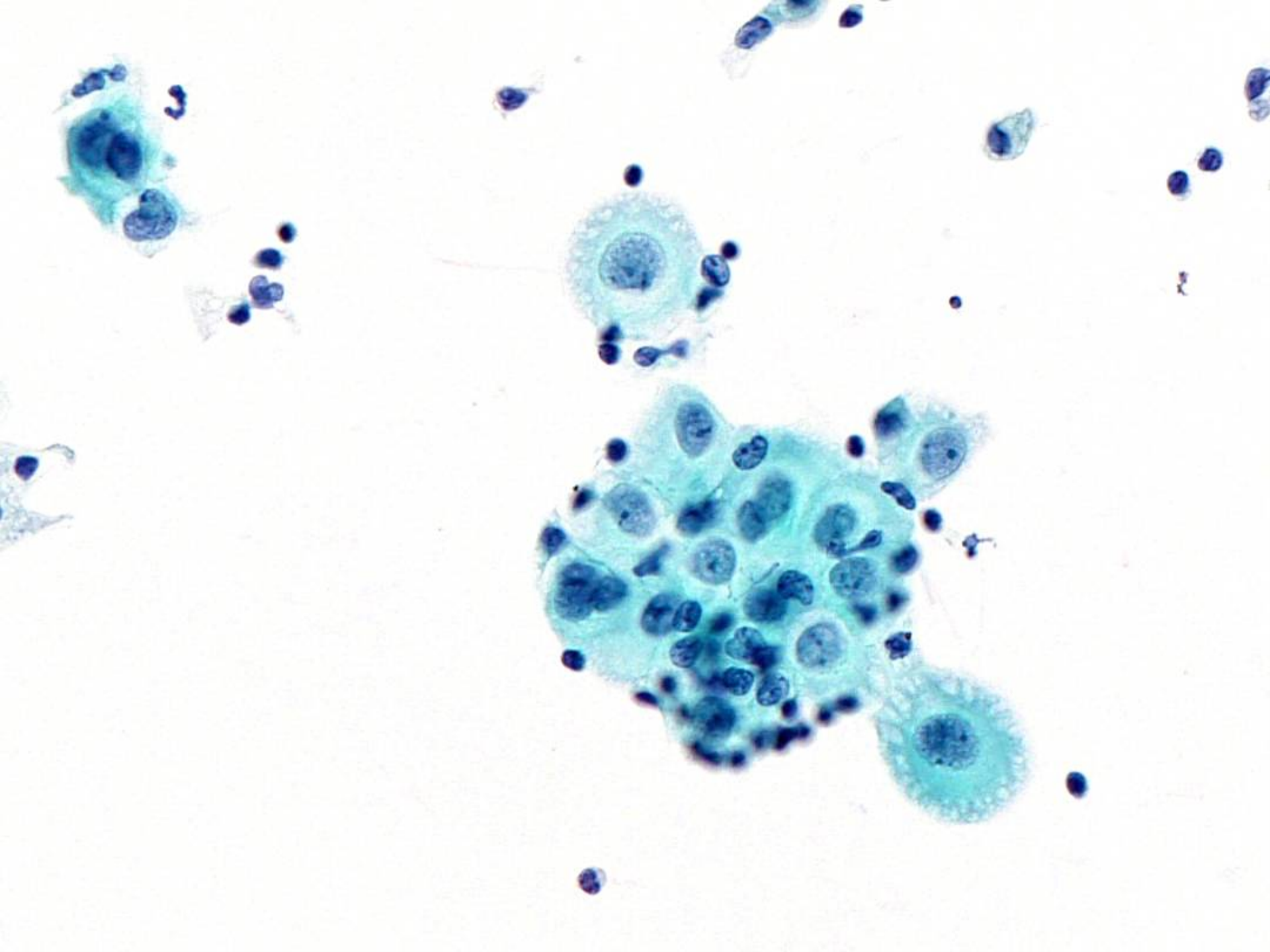
# 症例4 体腔液

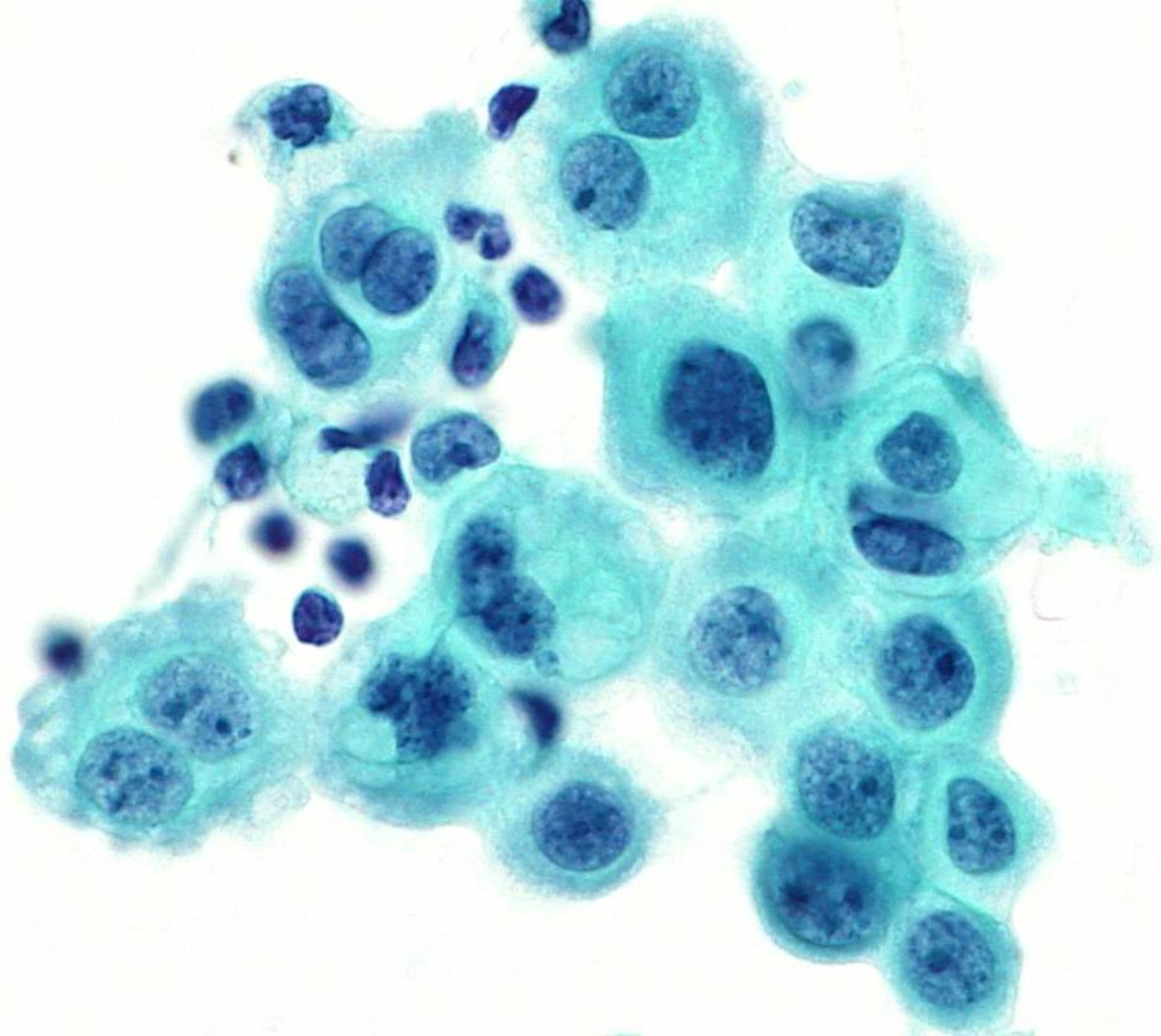
- 材料: 胸水
- 病歴: ホジキン病(病変部位: 頸部, 縦隔, 鼠径, 肝臓) アスベスト暴露歴なし
- 臨床経過: 14年前, 縦隔腫瘍, ホジキン病の診断にて化学療法および放射線治療が施行された. その後, 年1回の検診にて経過良好. 検診時に1週間前からの肋骨の痛みを主張し, 胸部レントゲンが施行され, 右胸水を認めため, 細胞診が行われた.

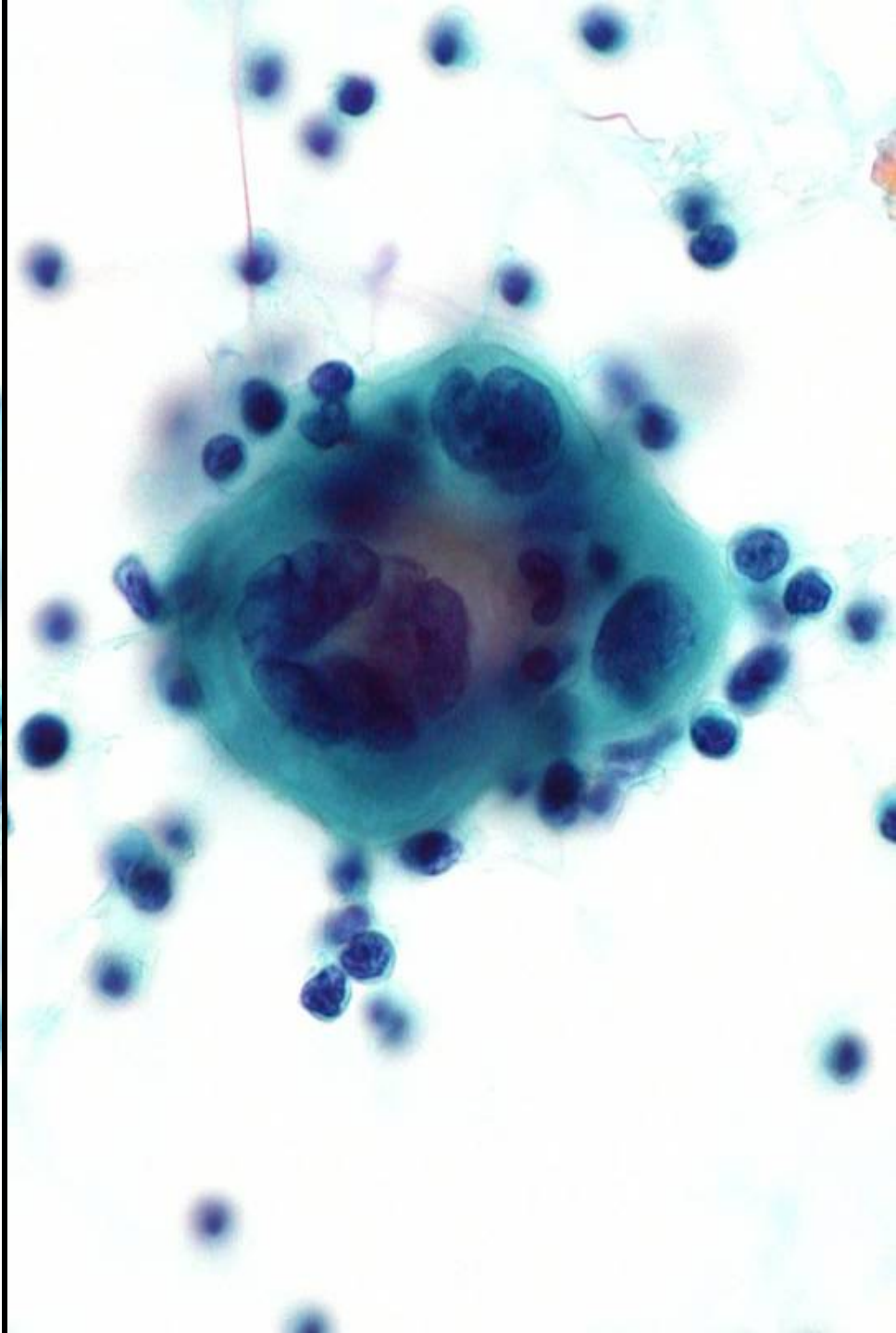
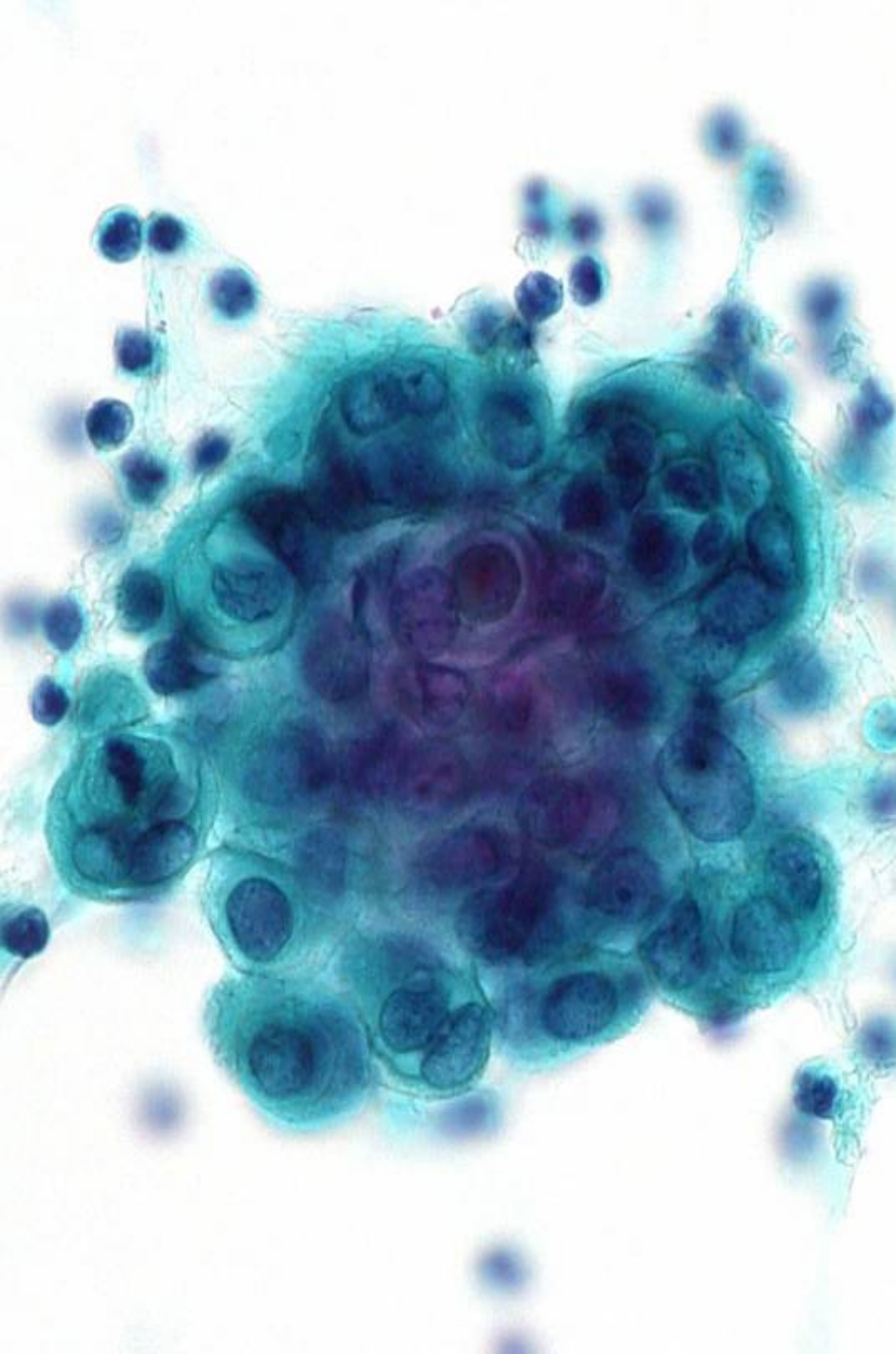




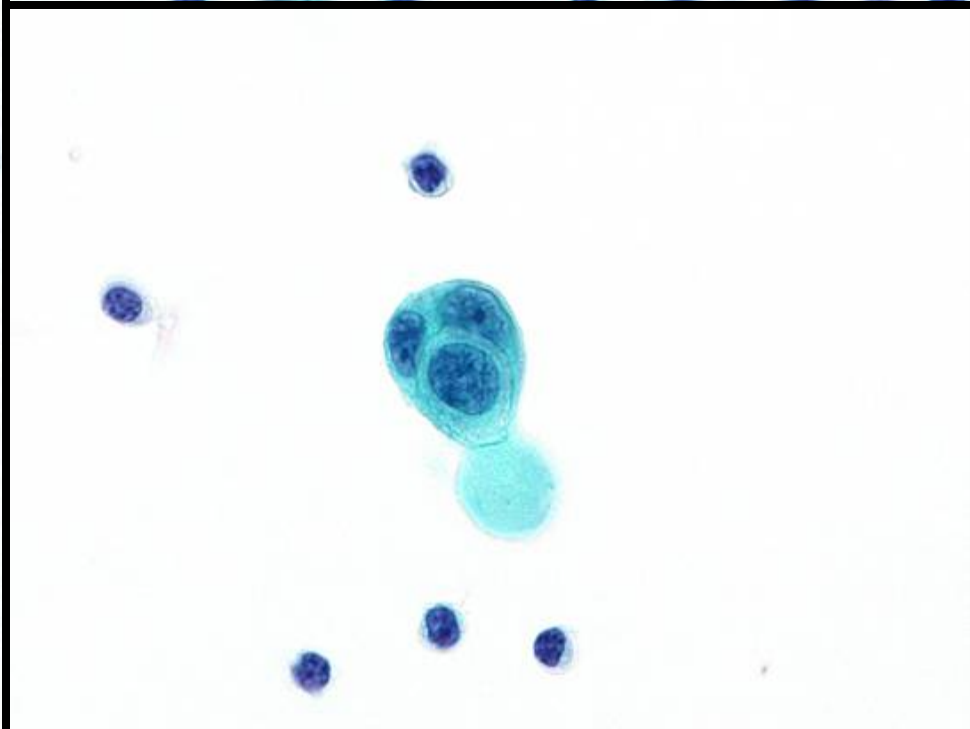
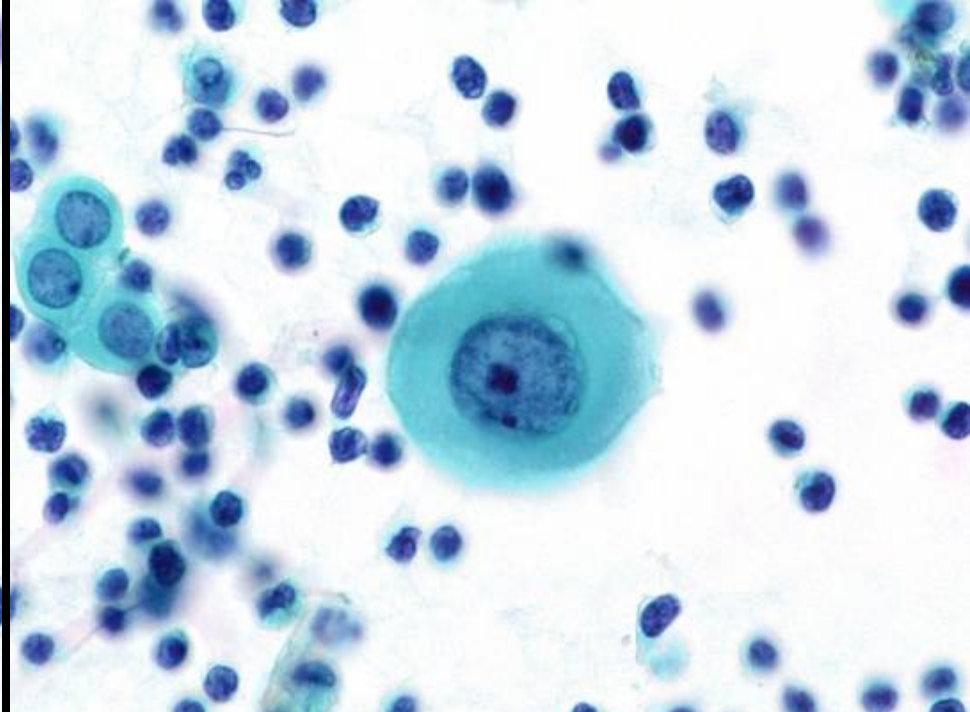
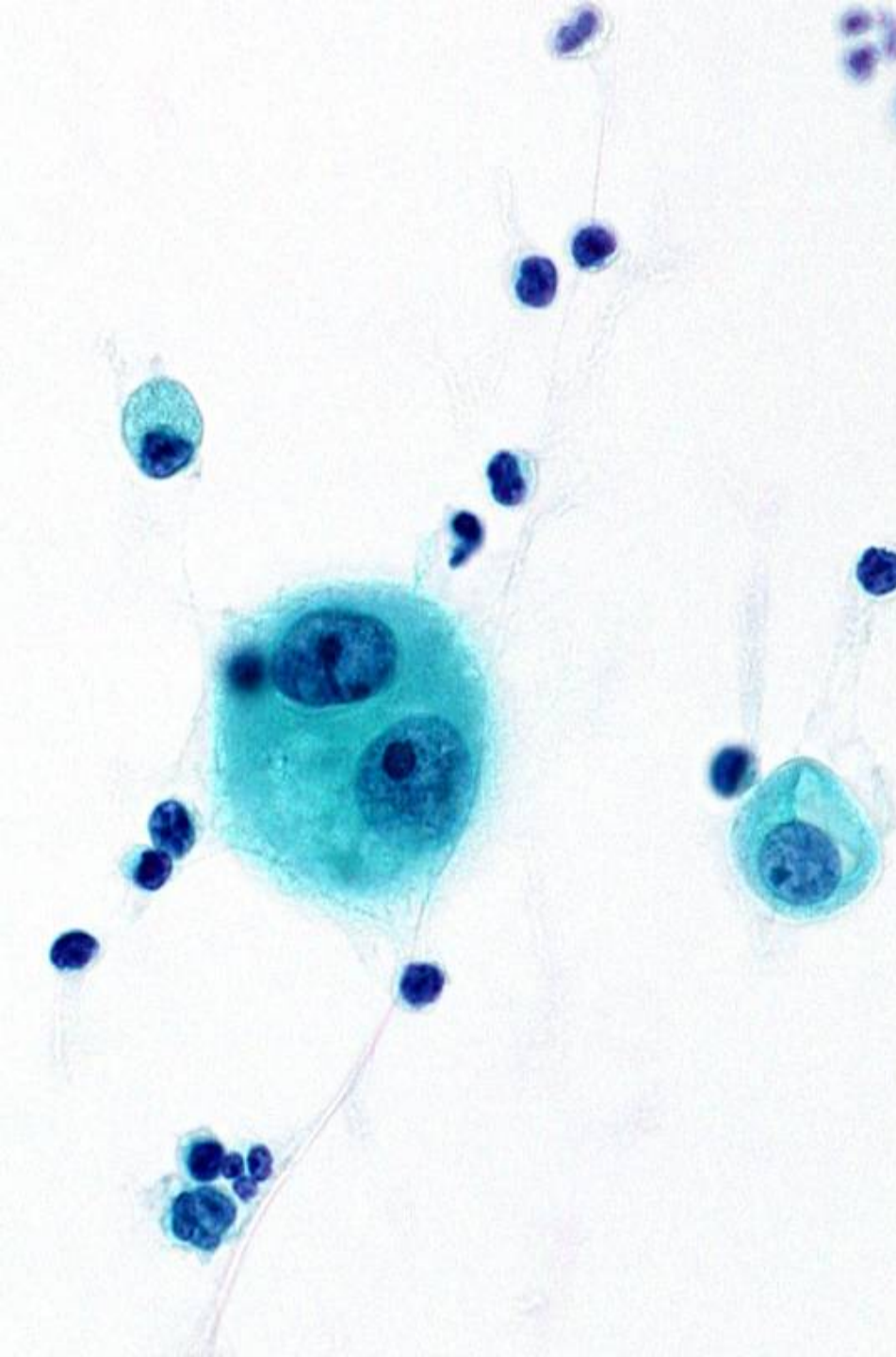












# 症例4 選択肢

1. ホジキン病
2. 扁平上皮癌
3. 腺癌
4. 悪性中皮腫
5. 反応性中皮