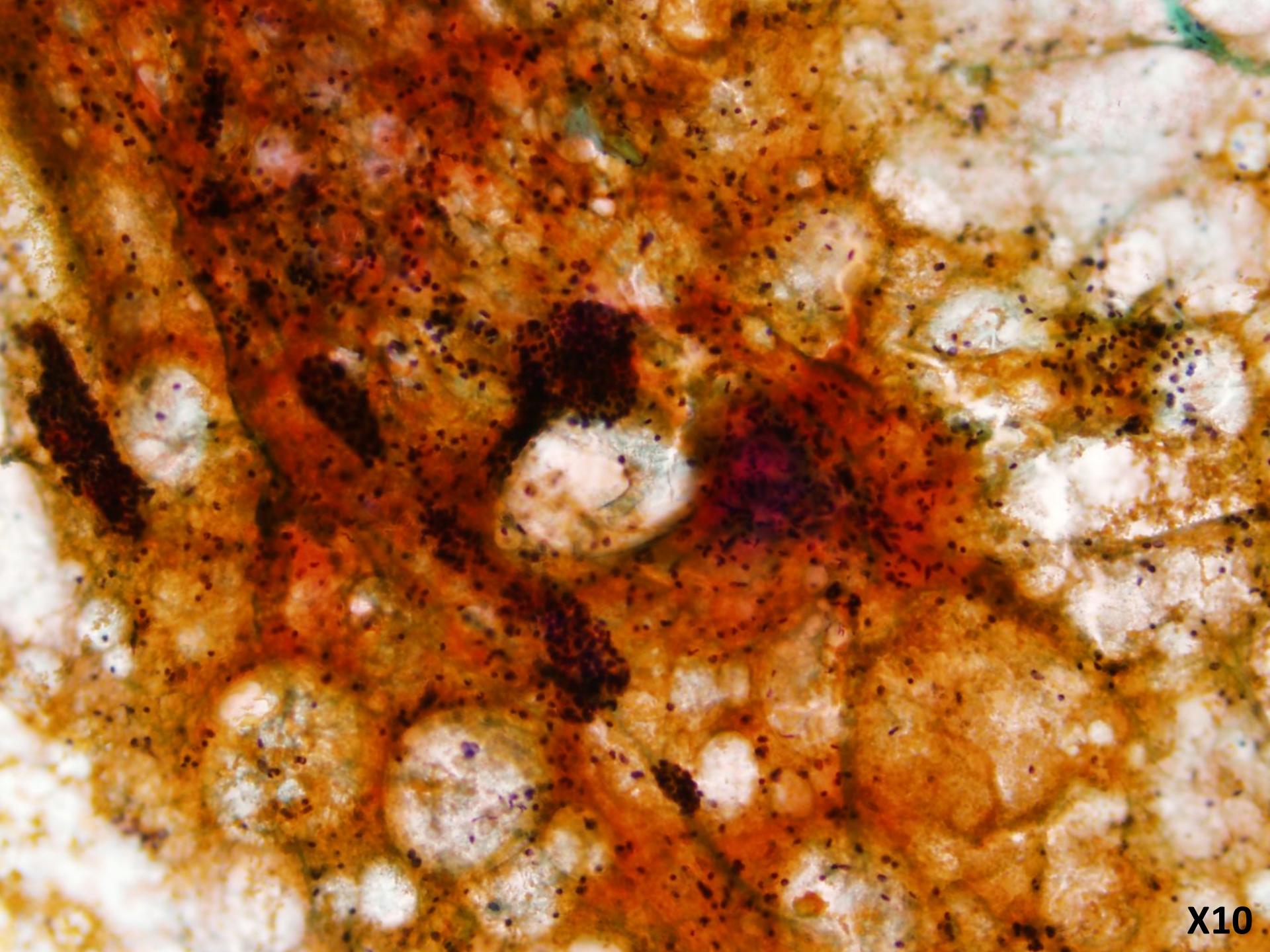


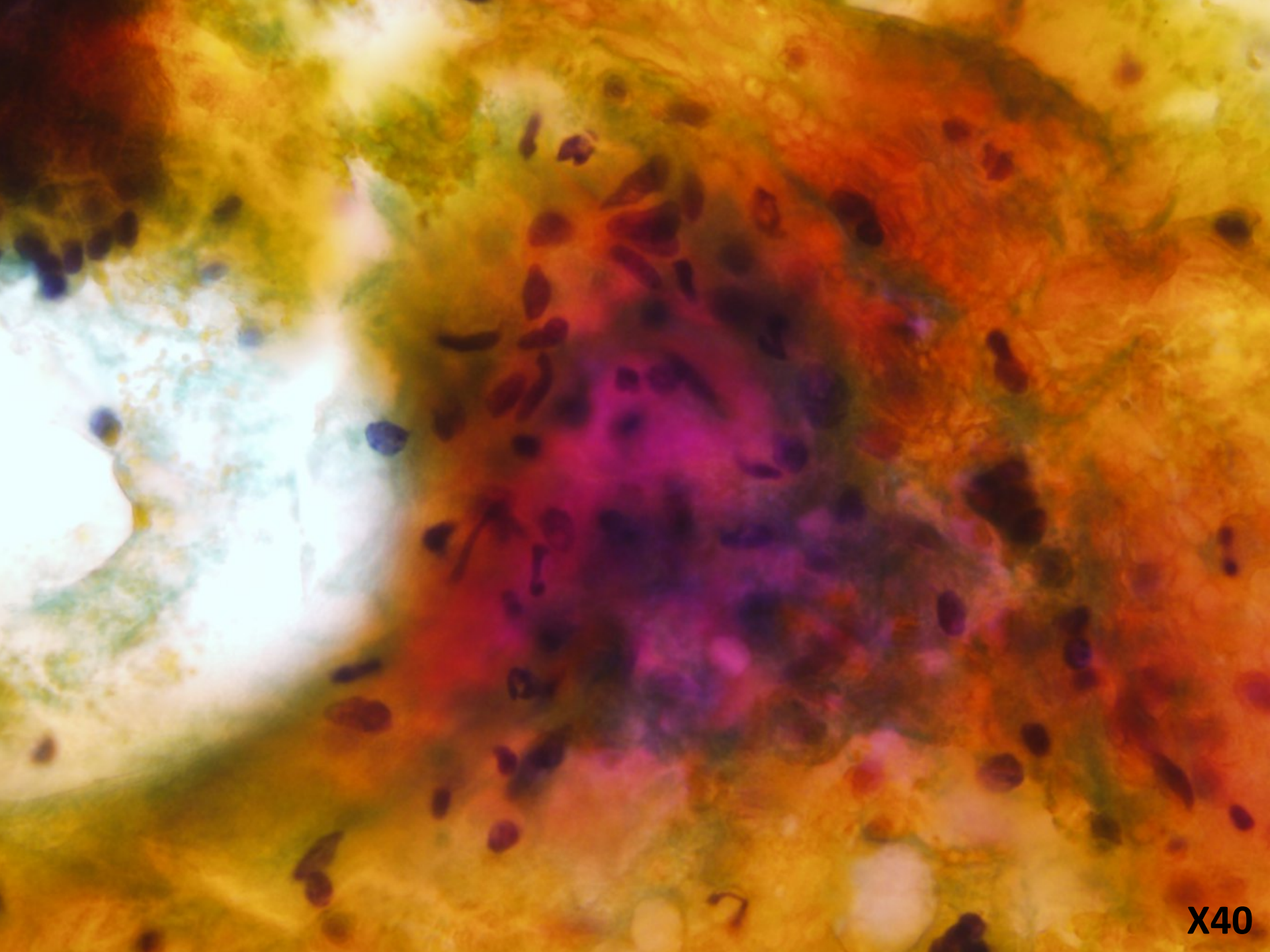
症例3 乳腺

症例： 50歳代 女性

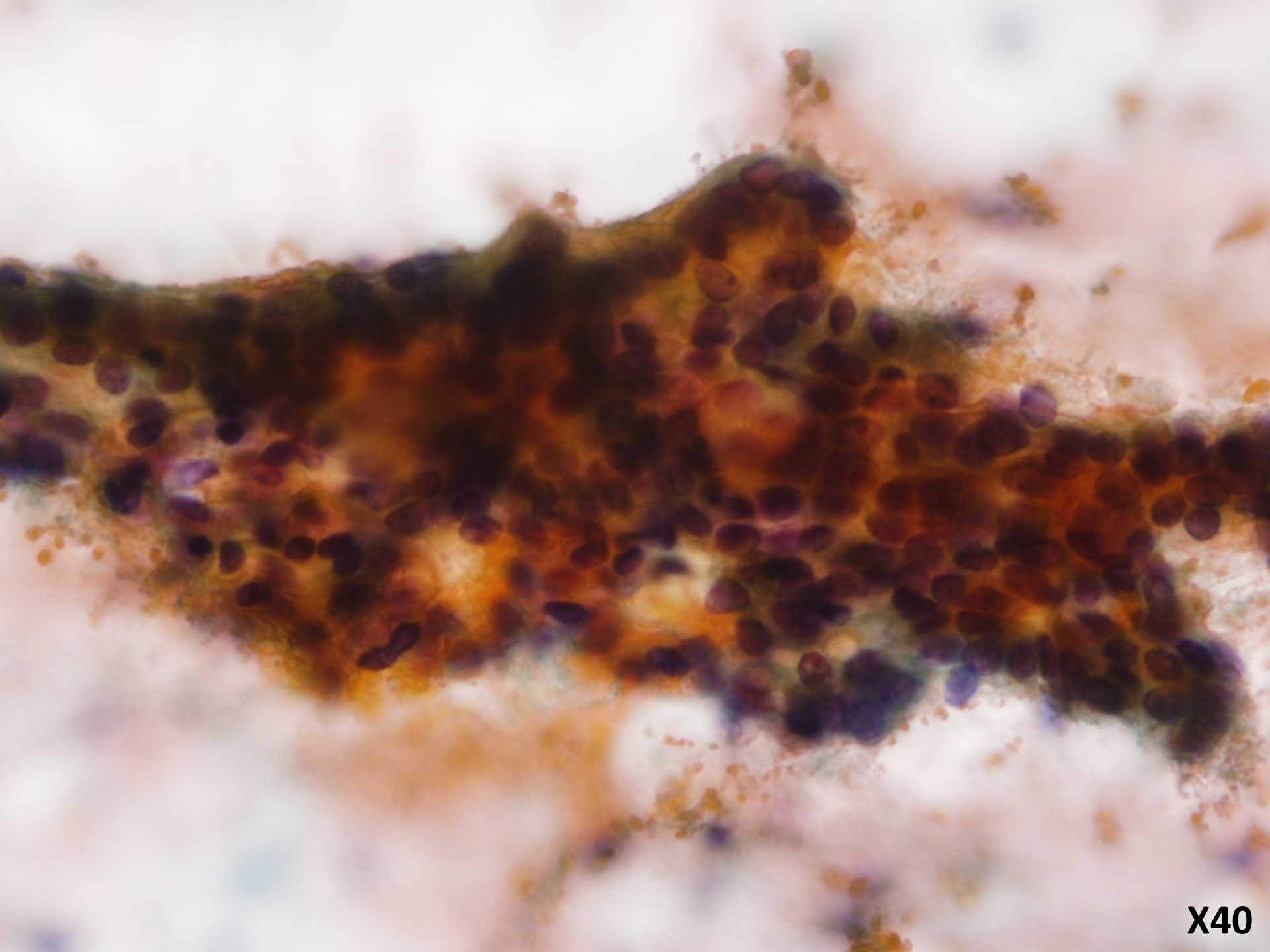
臨床所見： 左乳房Cエリアに10mm大の腫瘤を認めた。MMGではカテゴリー3、USでは低エコーで内部はモザイク状を呈していた。



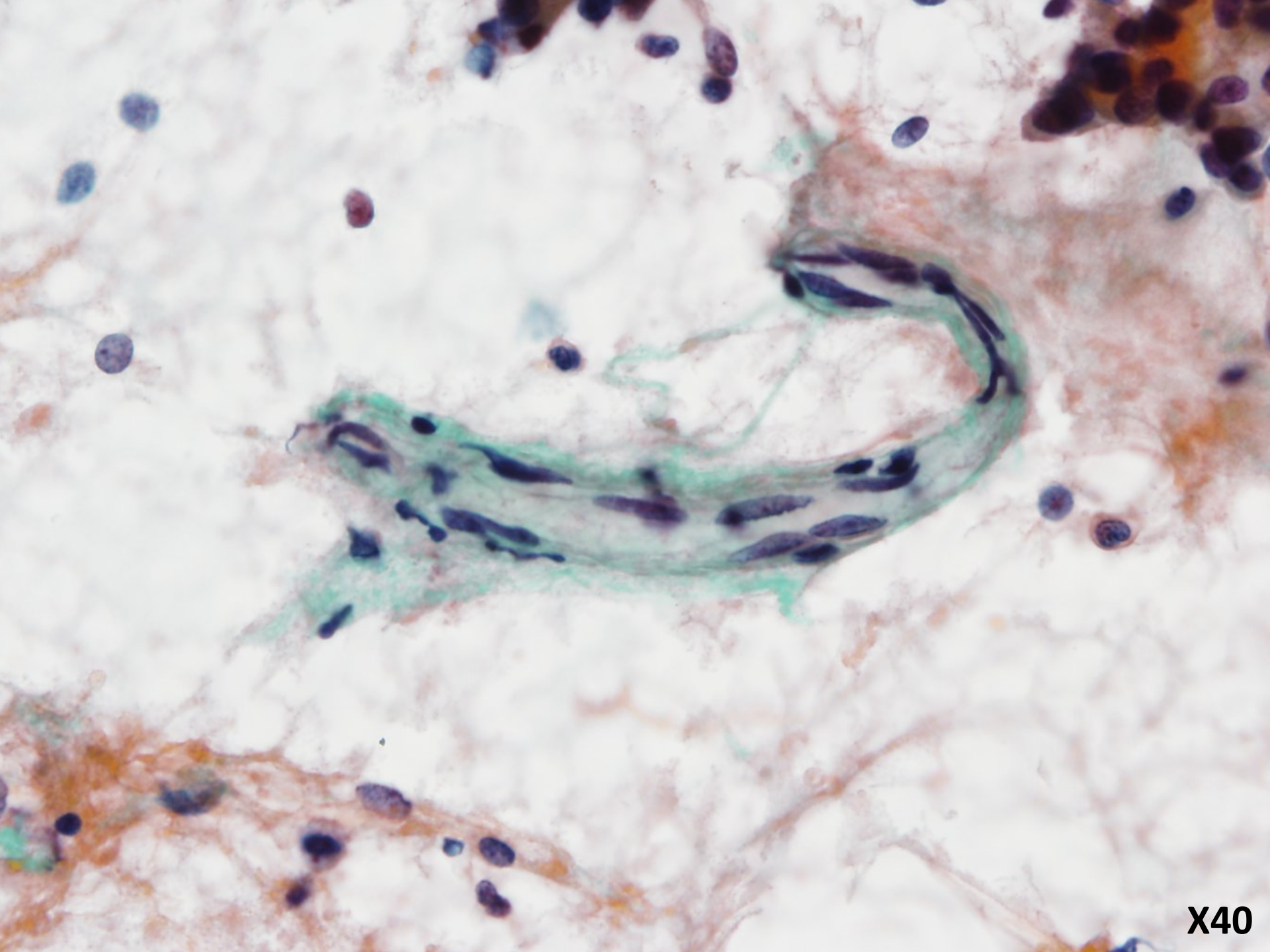
X10



X40



X40



X40

選択肢

- 1) 線維腺腫
- 2) 葉状腫瘍
- 3) 粘液瘤様腫瘤
- 4) 粘液癌
- 5) 基質產生癌