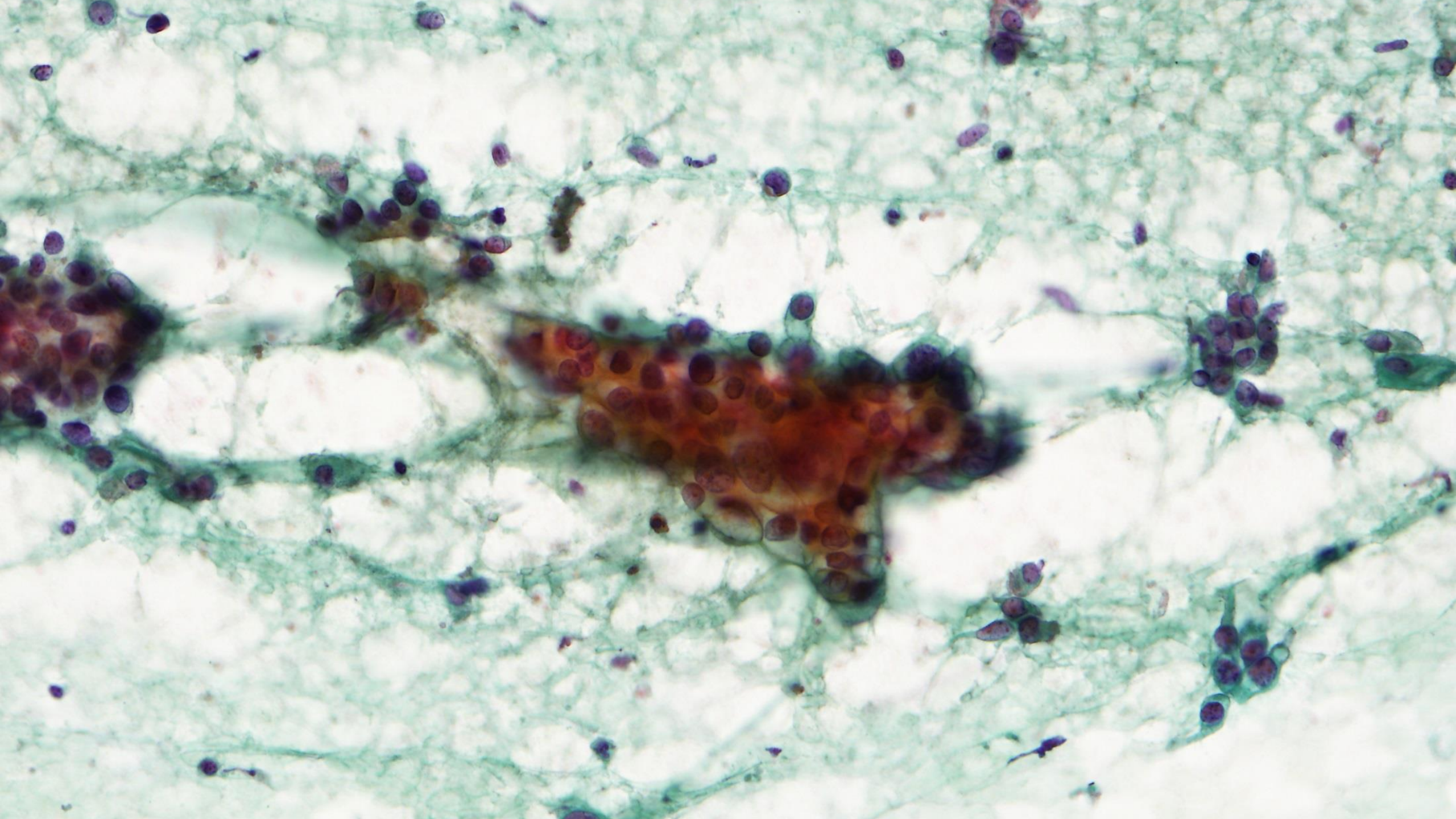
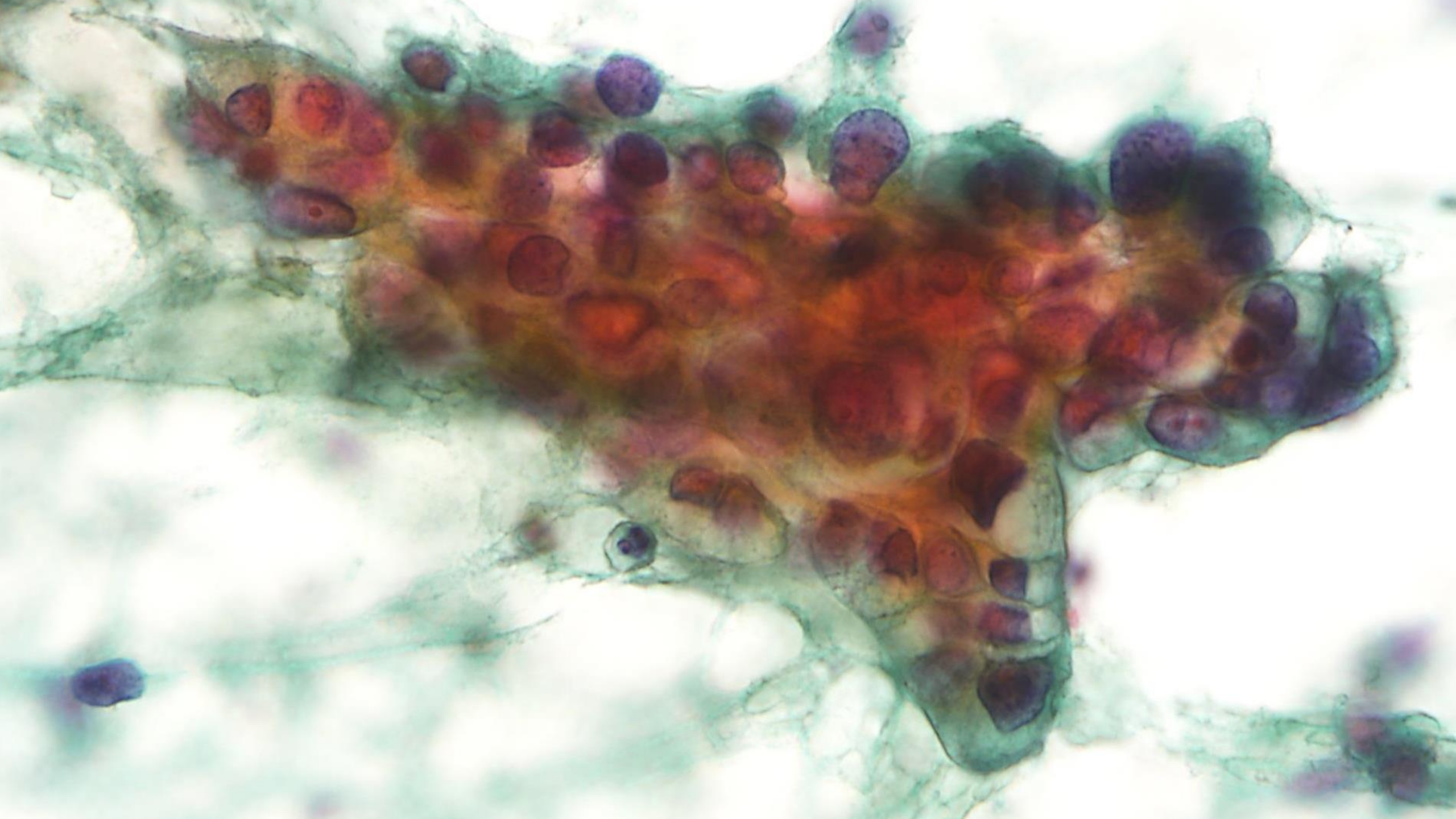
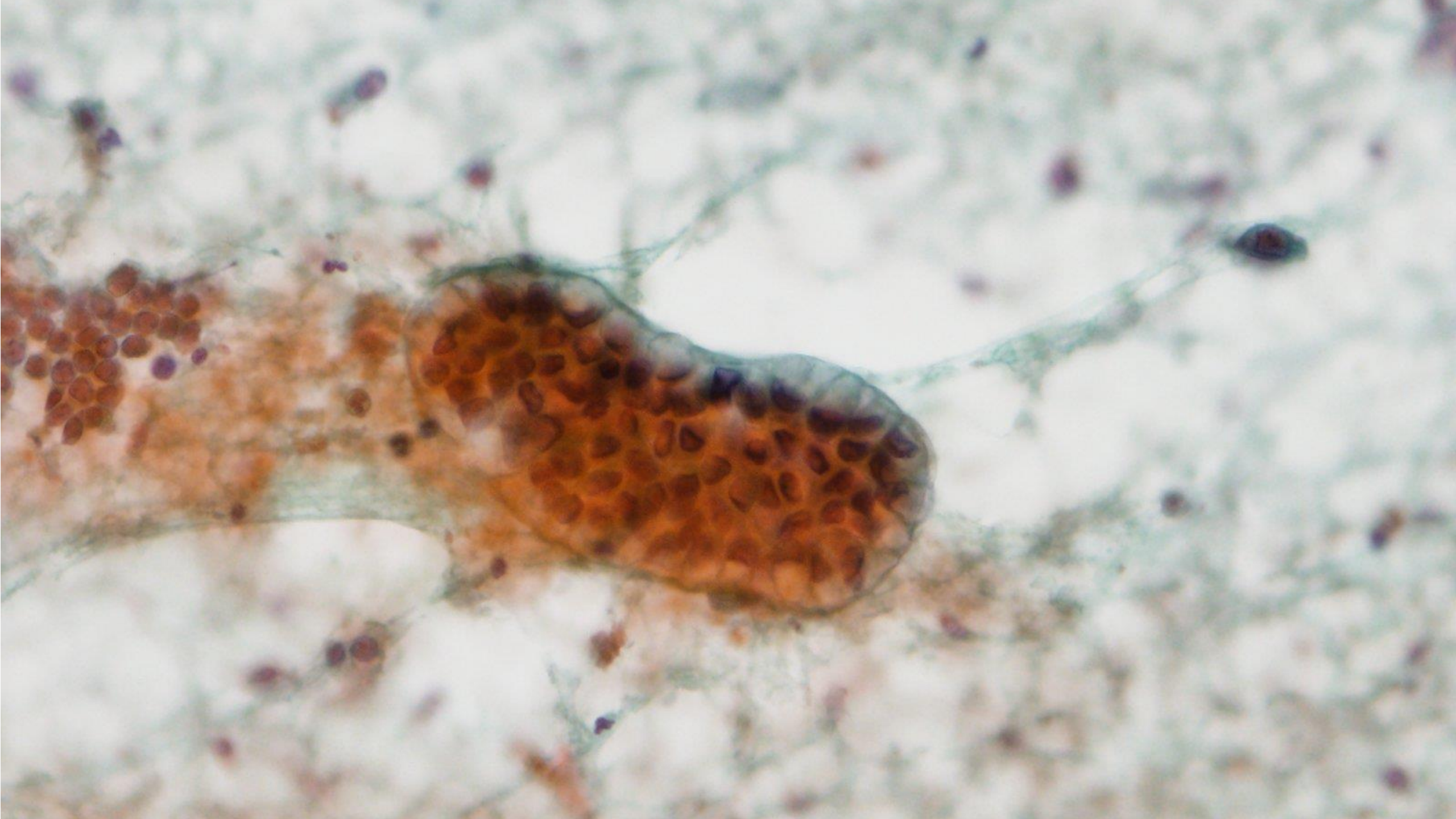


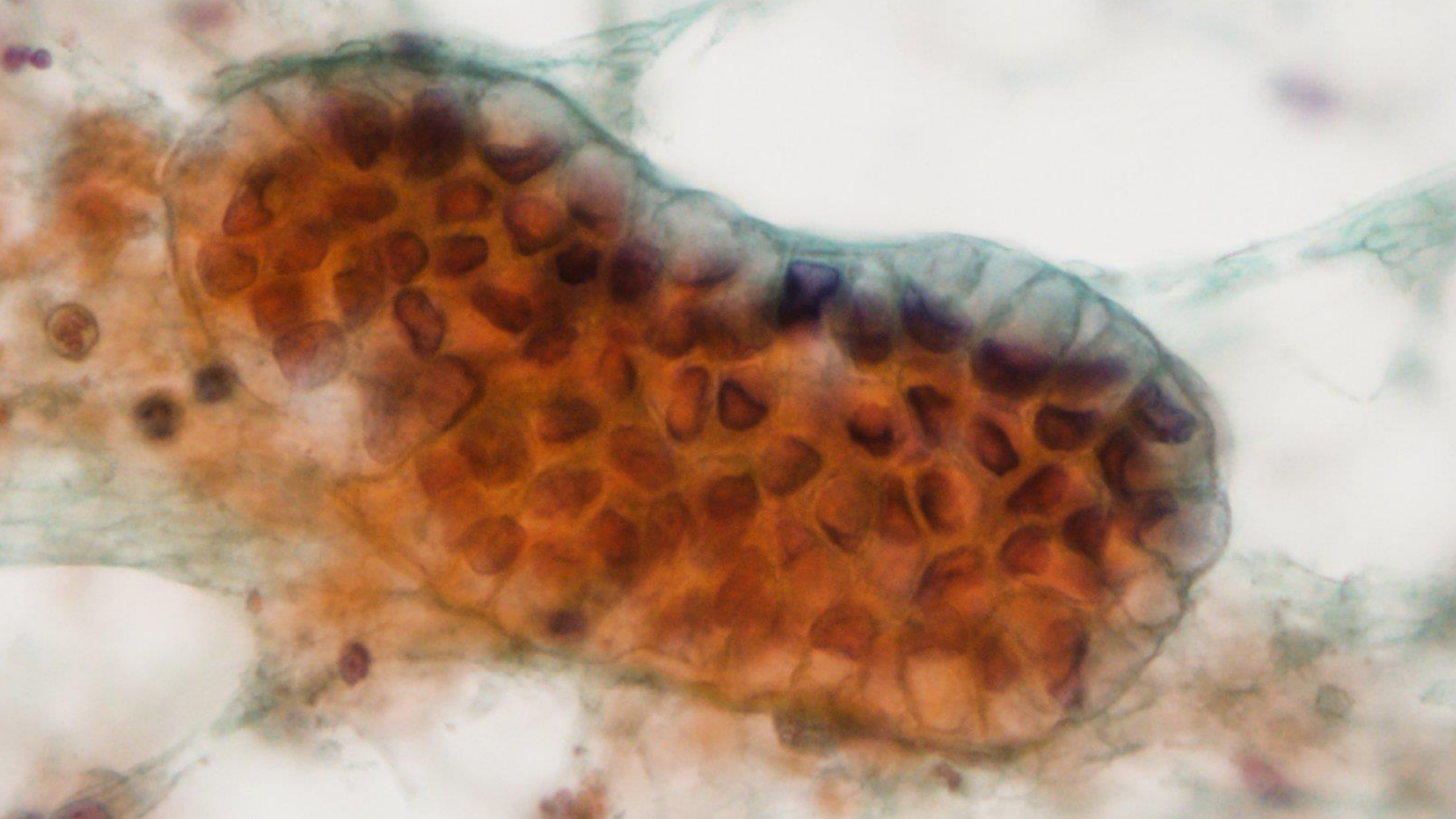
【症例1 婦人科】

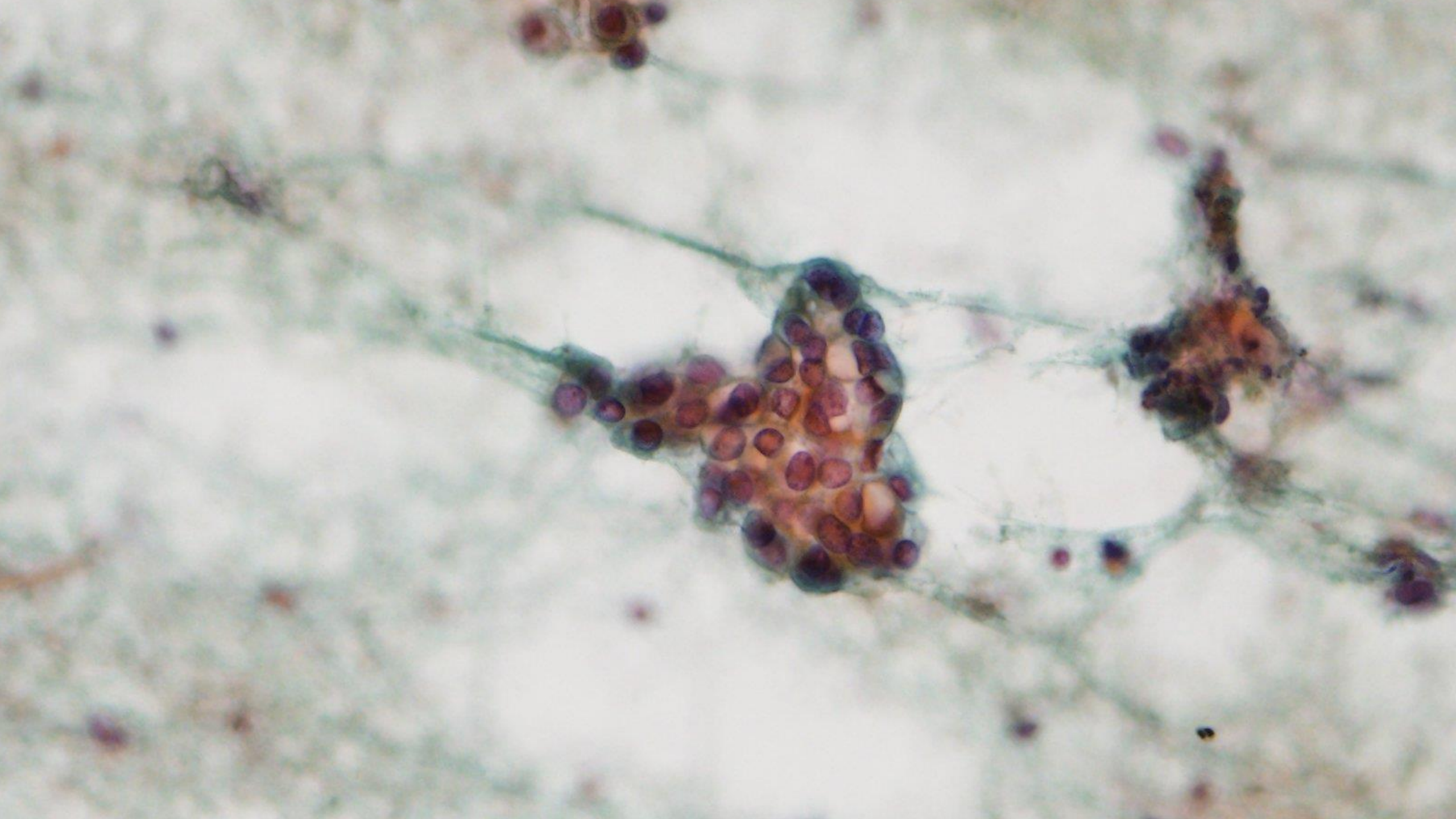
- 50代 女性
- 子宮頸癌検診にて異常指摘、精査目的にて当院紹介受診
- 帯下増量なし、不正出血なし
- MRIにて子宮頸部に36mm大の腫瘤

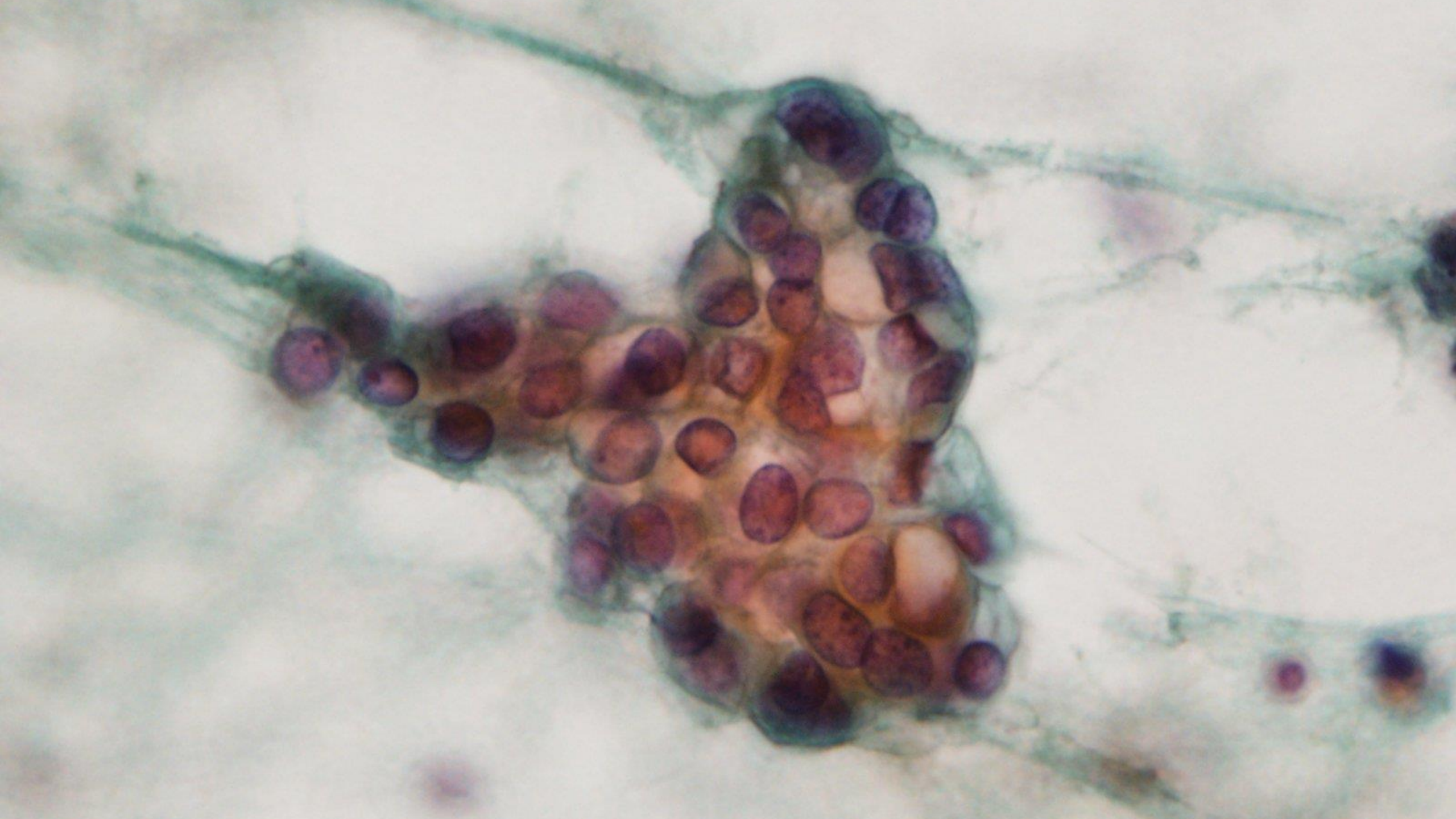












【選擇肢】

- 1) 慢性頸管炎
- 2) 分葉狀頸管腺過形成
- 3) 上皮內腺癌
- 4) 通常型內頸部腺癌
- 5) 胃型粘液性癌