

症例2 呼吸器

患者情報

年齢・性別：70才代、女性

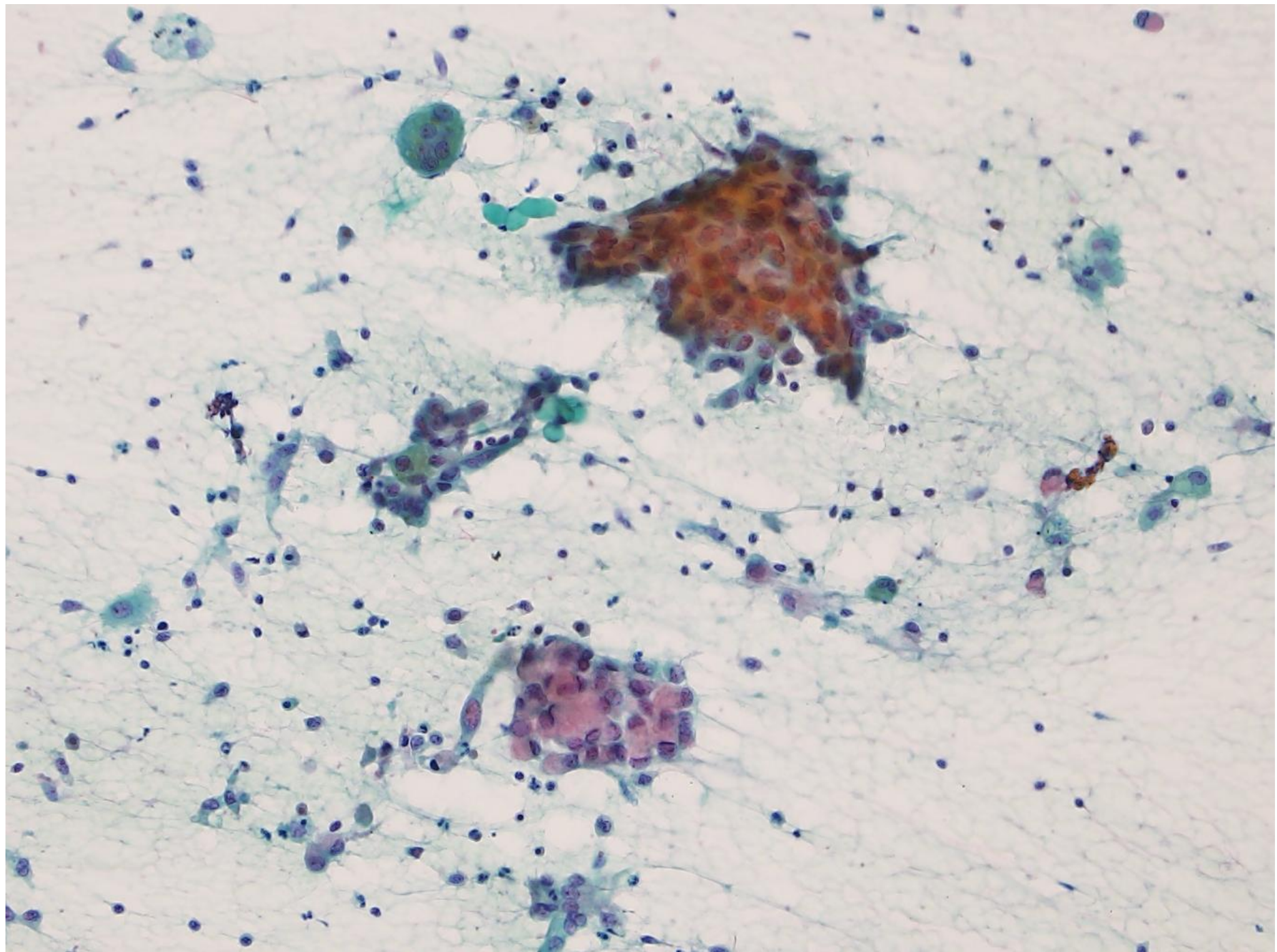
採取方法：腫瘍部位から採取した腫瘍捺印標本

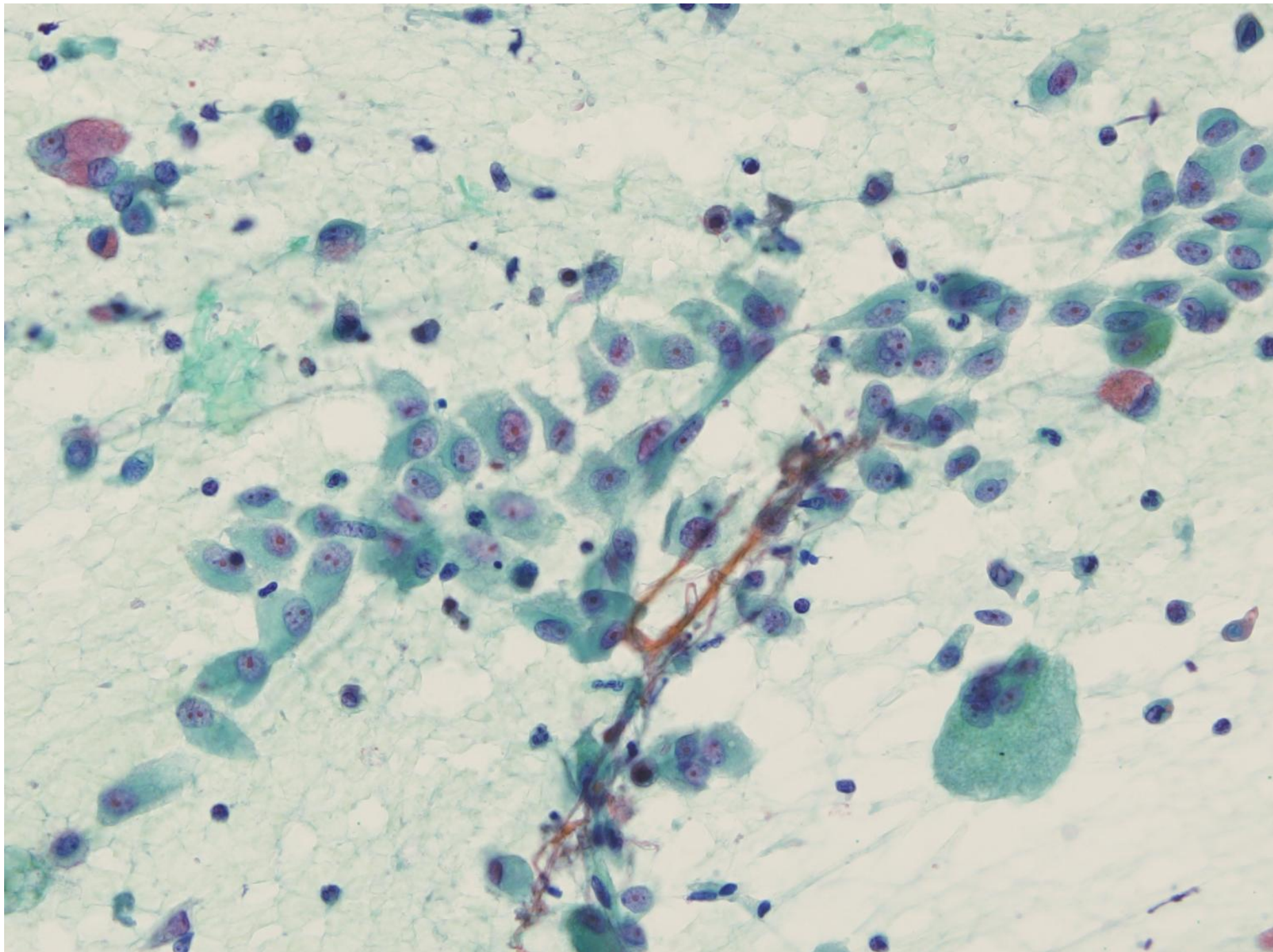
臨床所見：特記すべき既往歴なし。喫煙20本×30年。

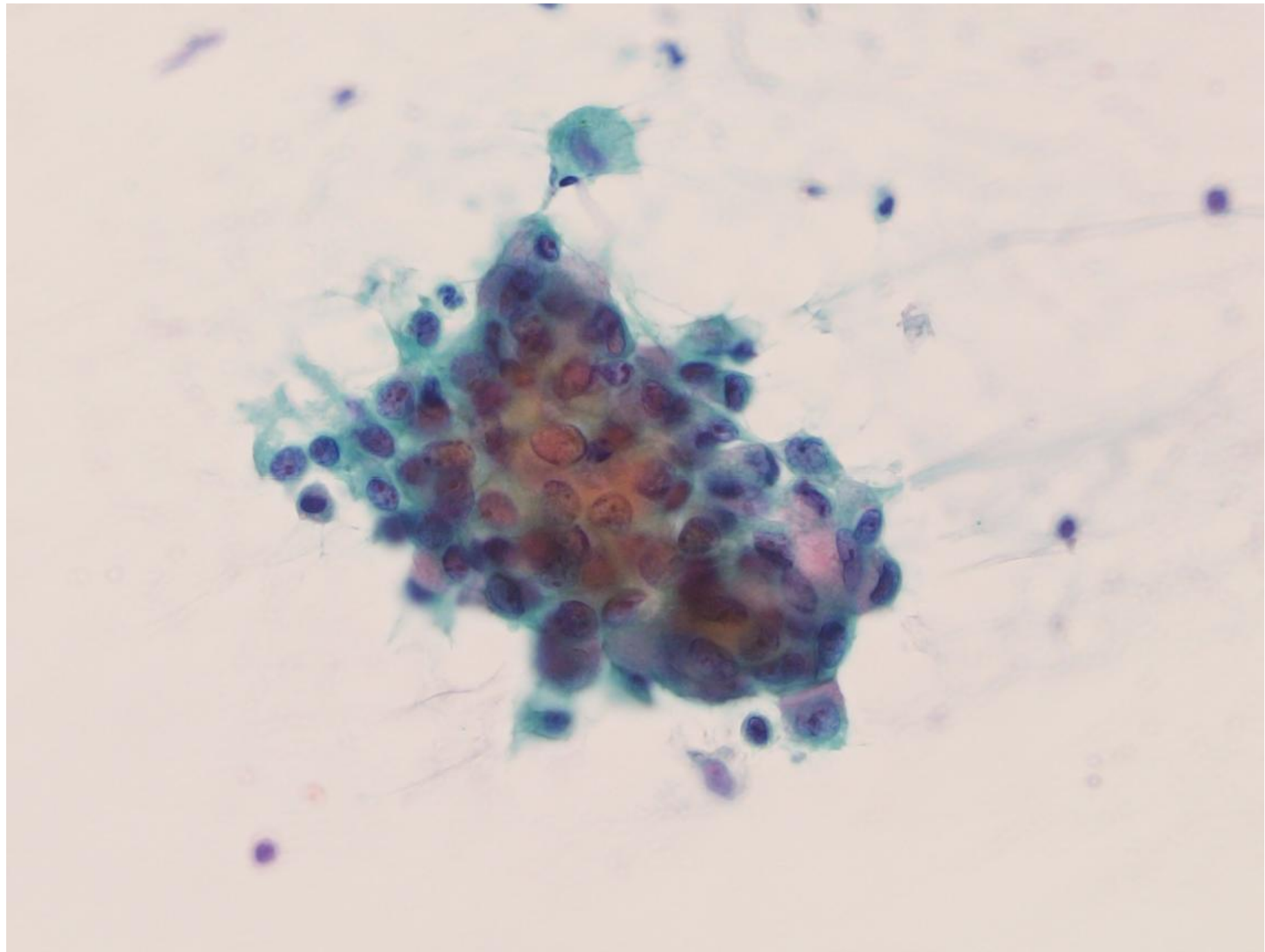
健診にて胸部異常陰影を指摘され当院受診。

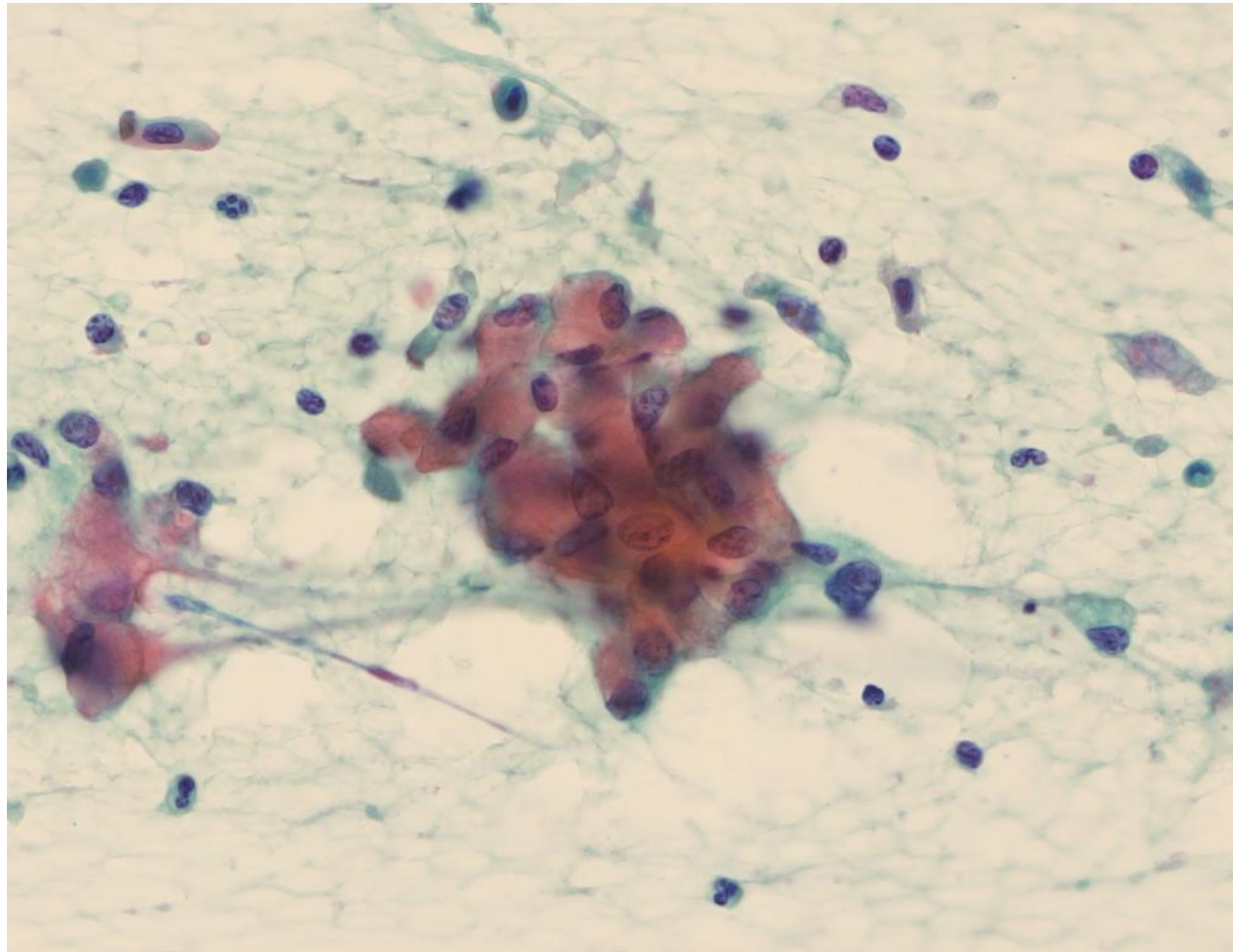
胸部CTで右肺下葉に18mm大の結節を認め、

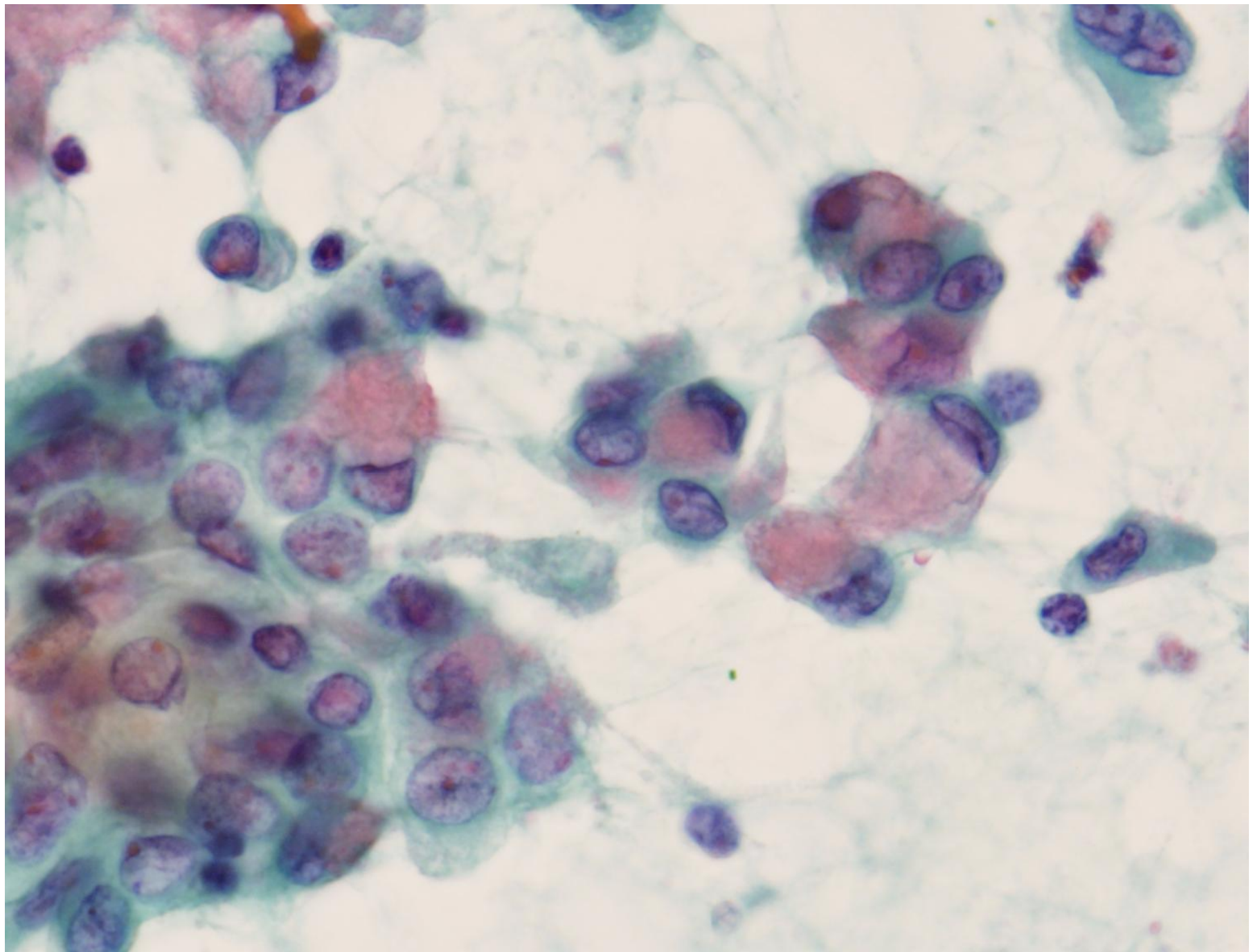
手術となる。











選擇肢

- ① Invasive mucinous adenocarcinoma
- ② 粘表皮癌
- ③ *ALK*陽性腺癌
- ④ 轉移性腺癌
- ⑤ 杯細胞增生