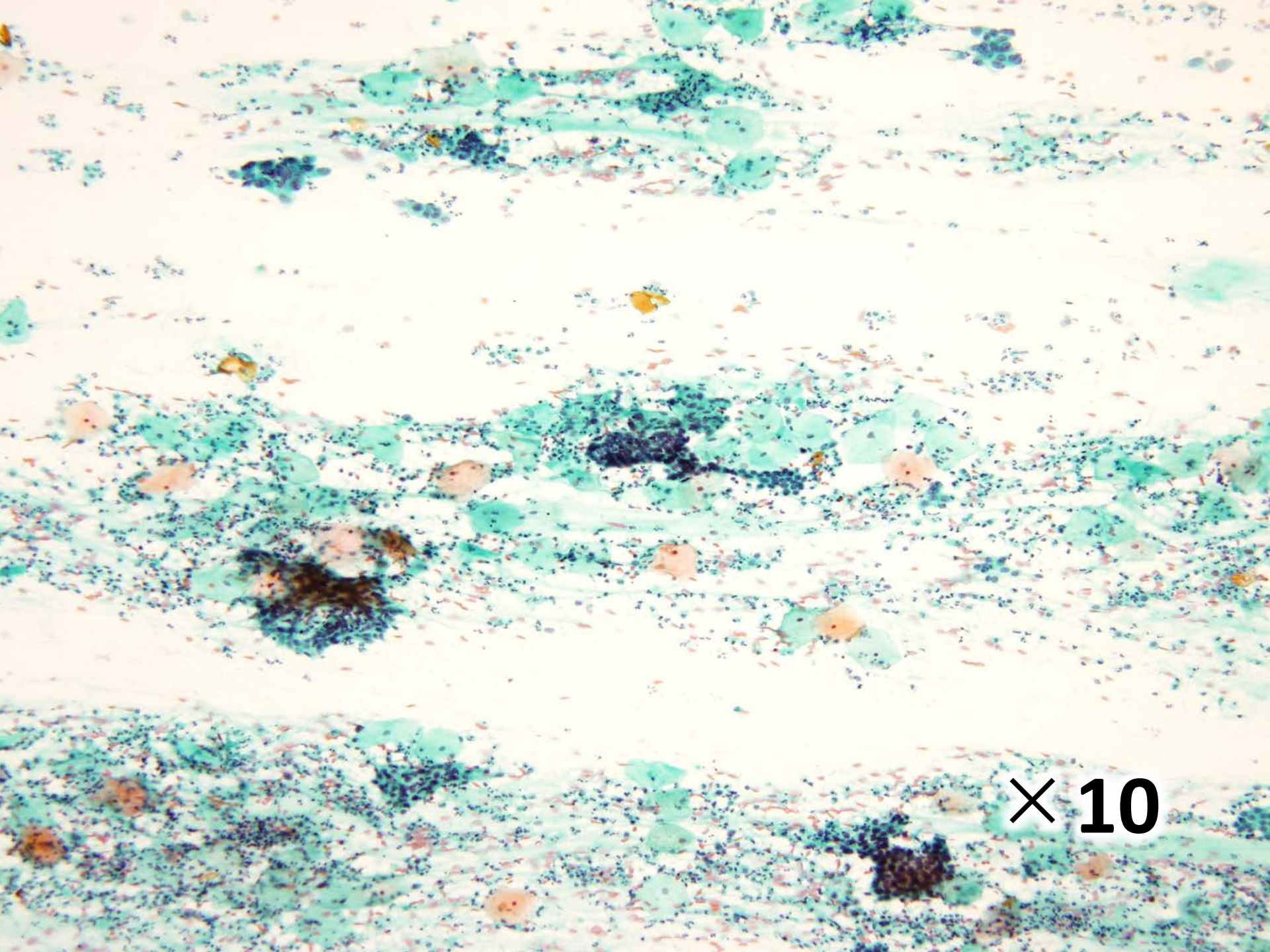


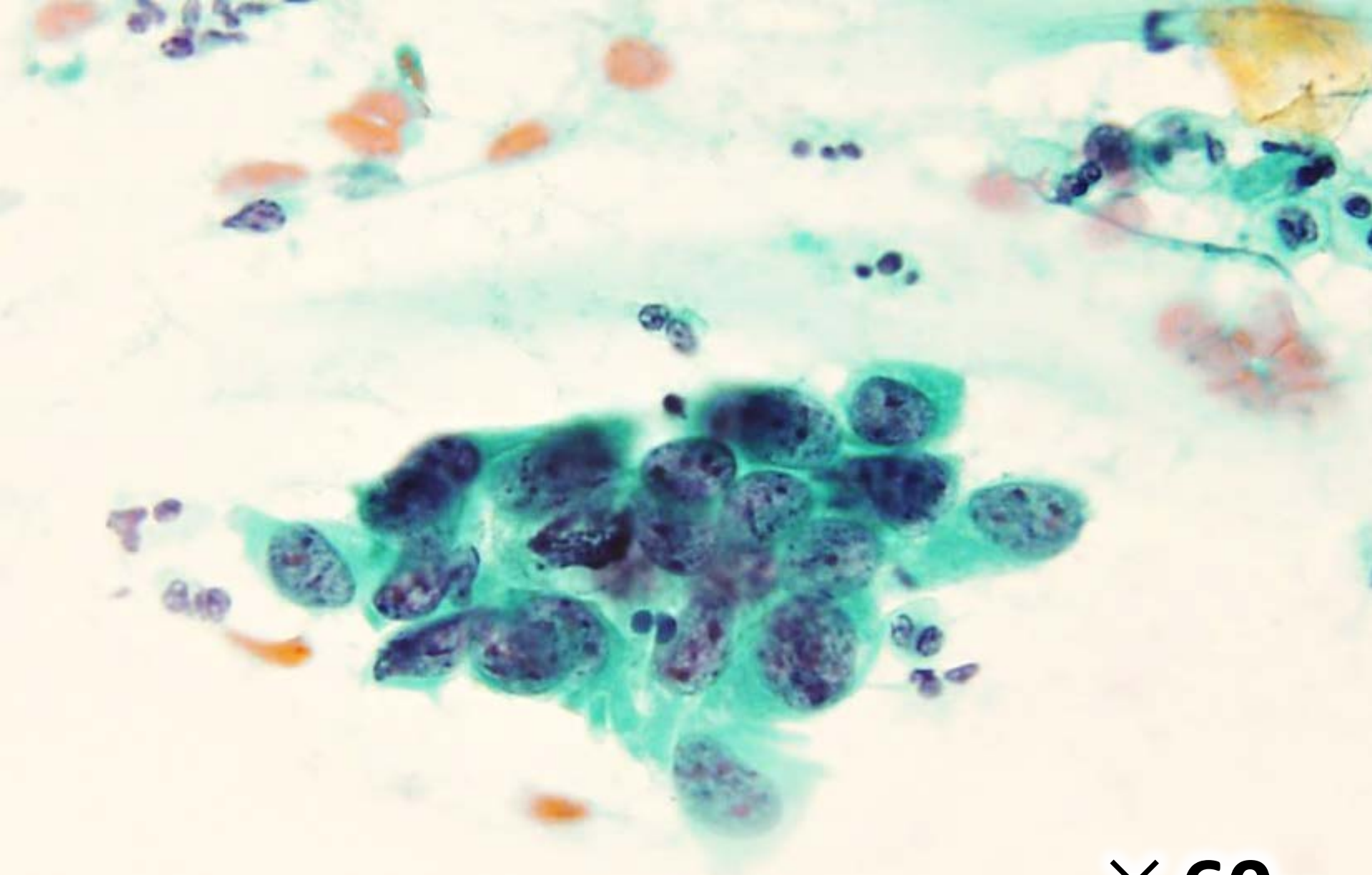
# 症例 1

## 婦人科(子宮頸部)

- 症 例 : 40代、女性、妊娠4週目
- 主 訴 : 不正性器出血
- 既往歴 : 20代に左卵巣嚢腫摘出術
- 臨床所見 : 近医にて子宮頸部異形成を指摘され、精査目的に当院受診となった。
- 採取部位 : 子宮頸部
- 採取器具 : サイトブラシ
- 標 本 : 従来法

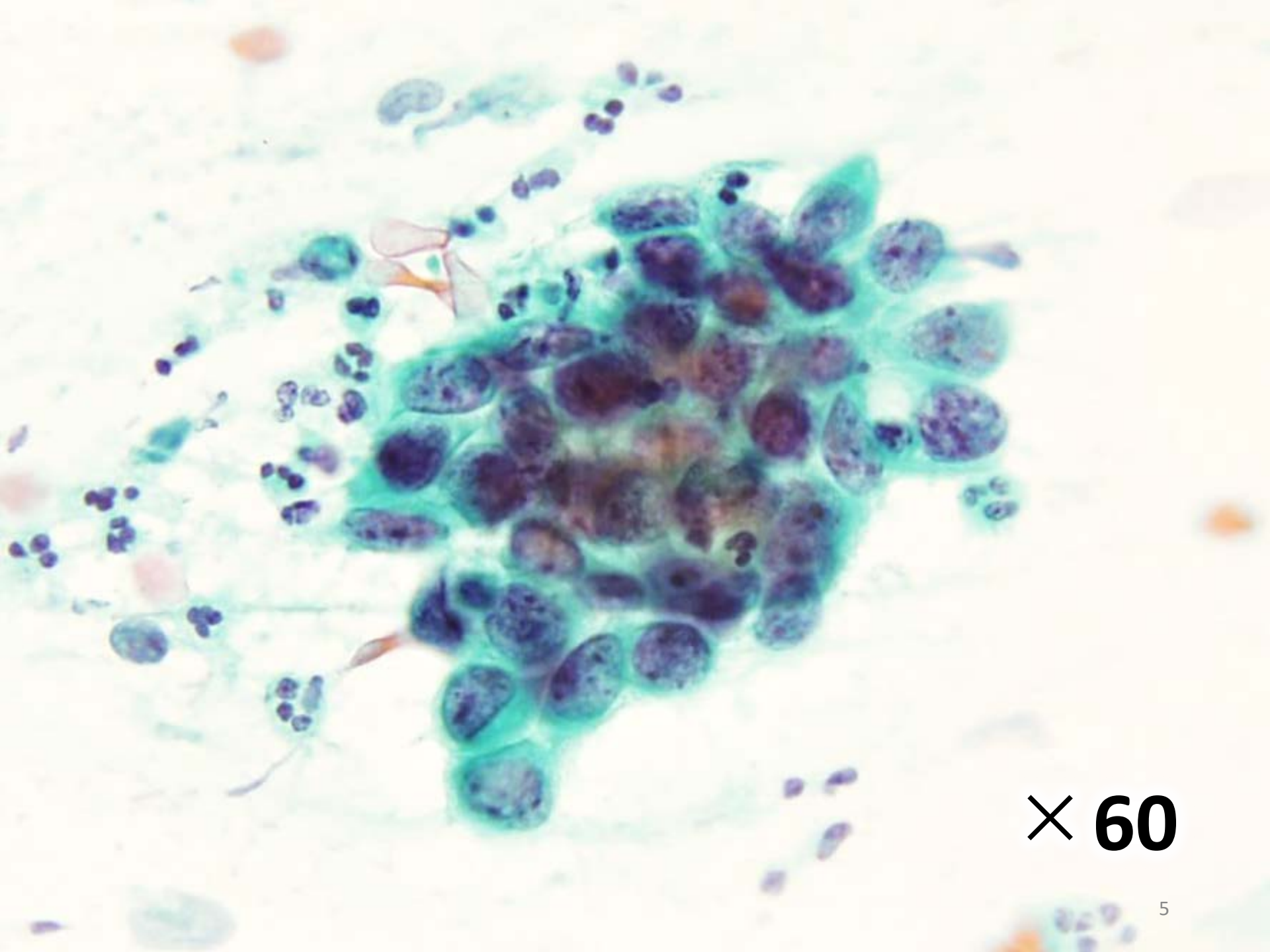


× 10

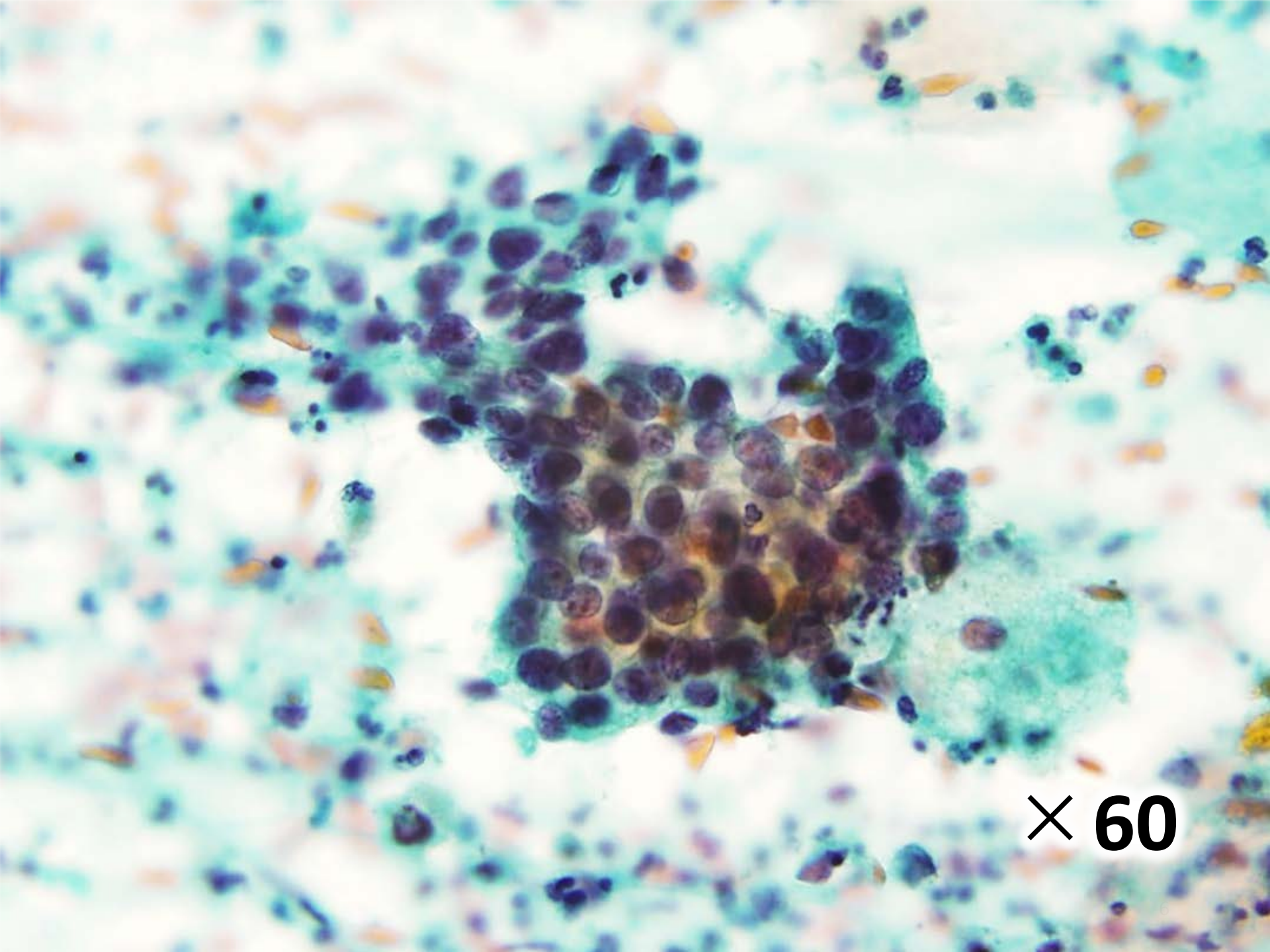


× 60



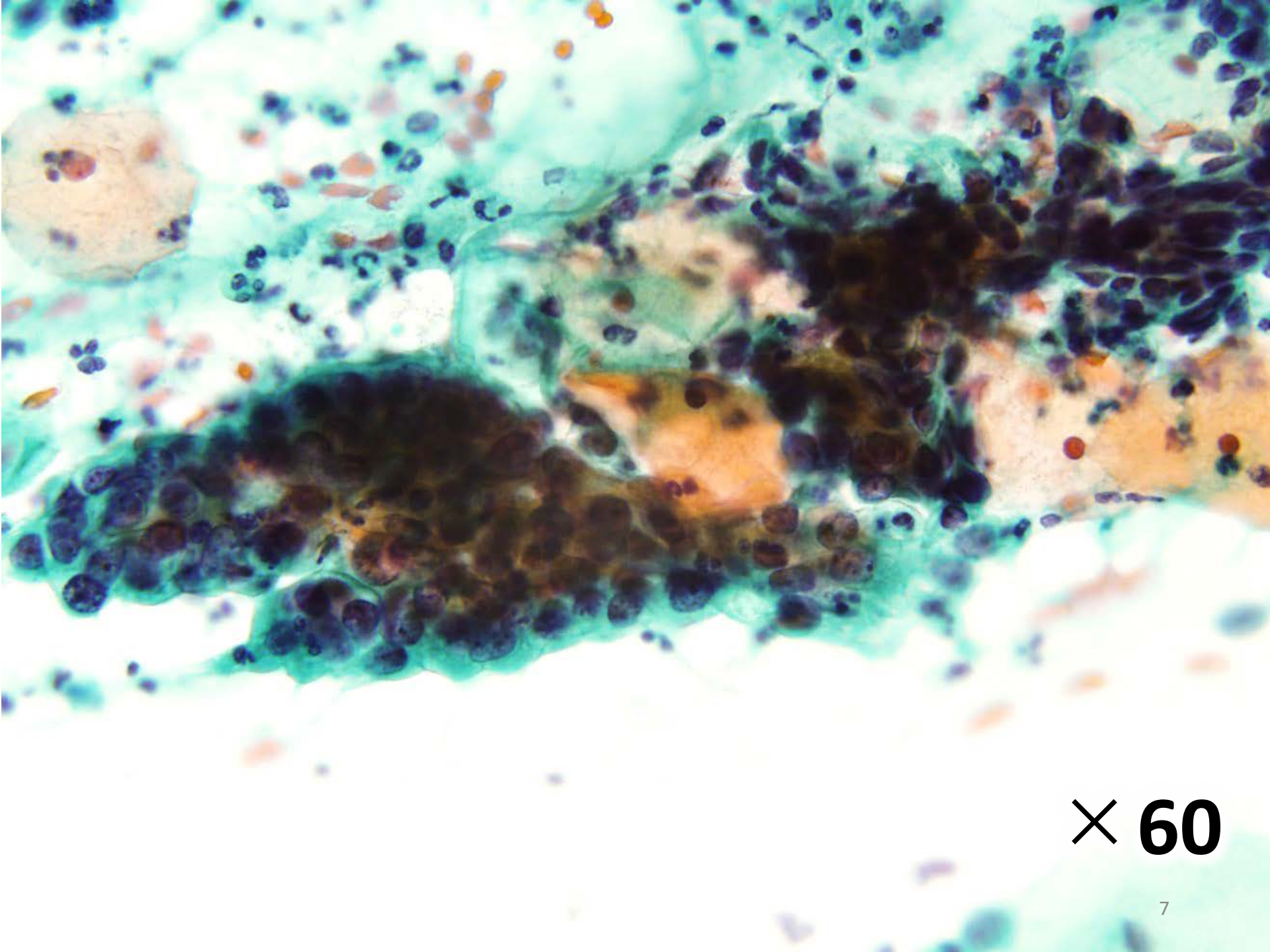


× 60



× 60





× 60

# 選擇肢

1. 高度扁平上皮內病變
2. 扁平上皮癌
3. 腺癌
4. 高度扁平上皮內病變 + 腺癌
5. 腺扁平上皮癌