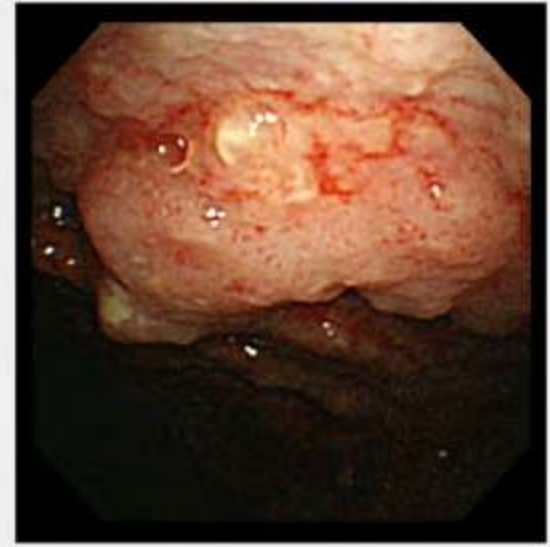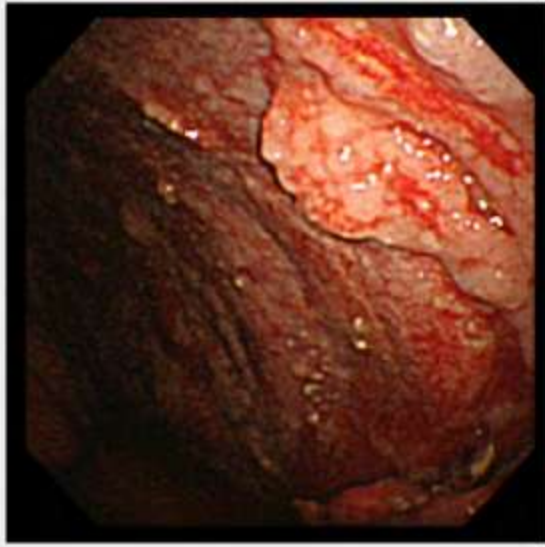
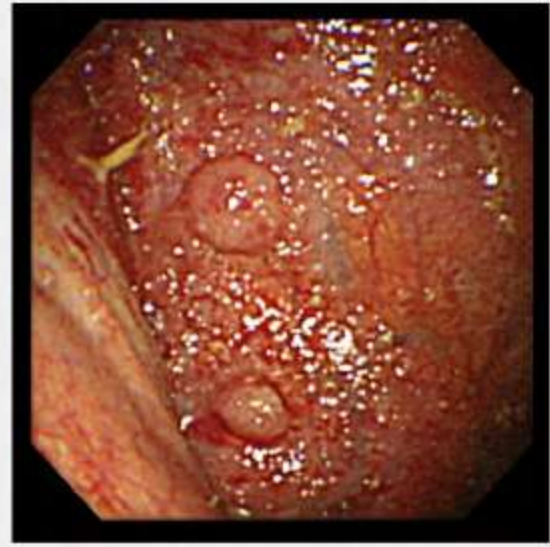
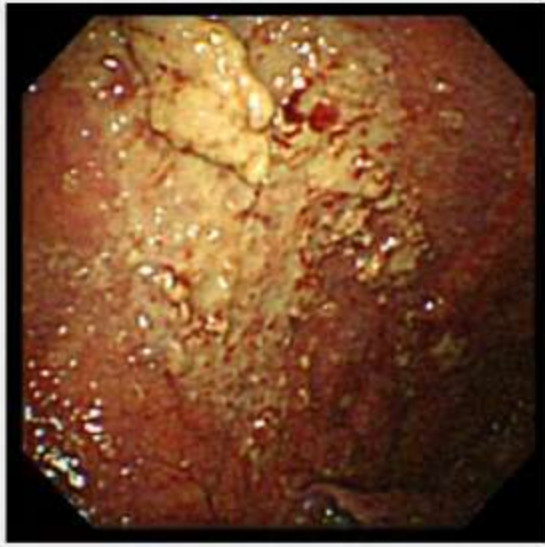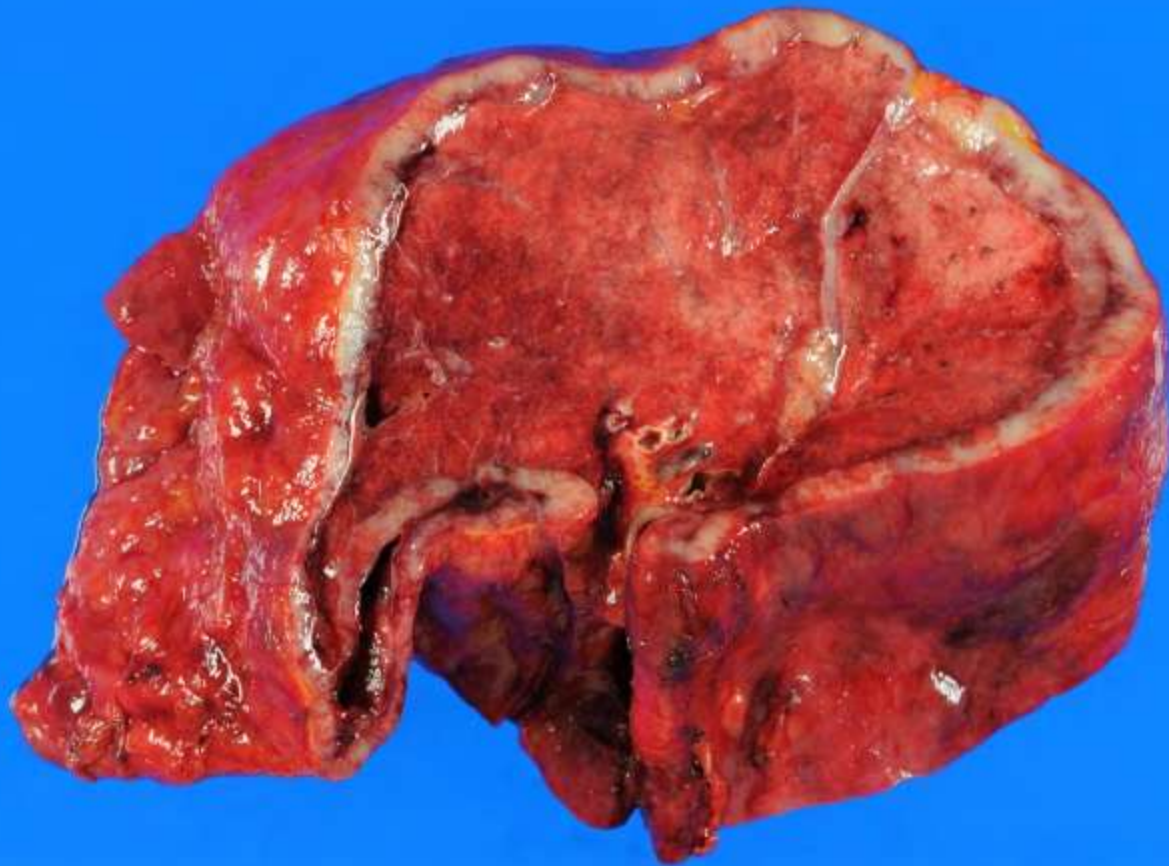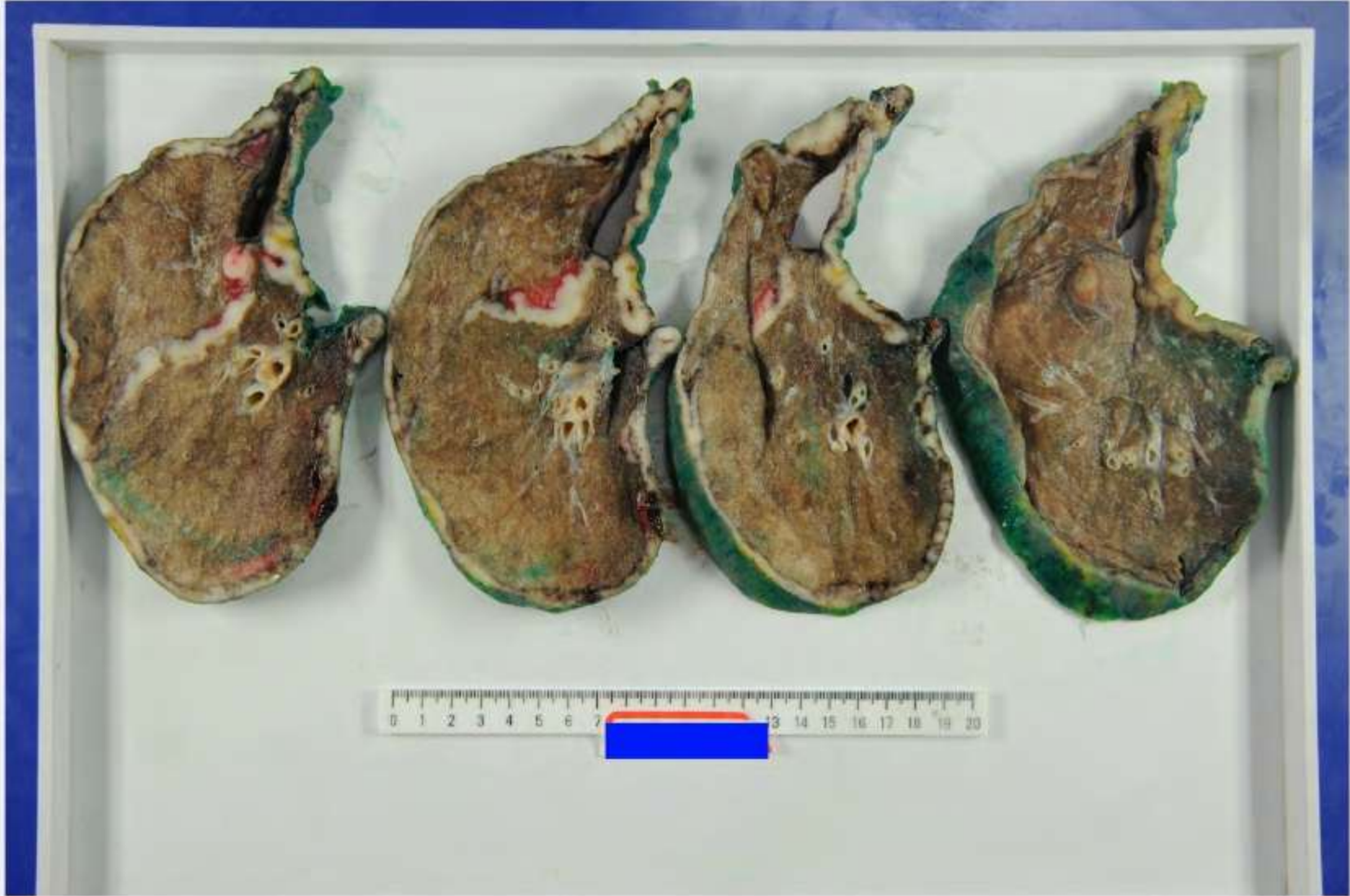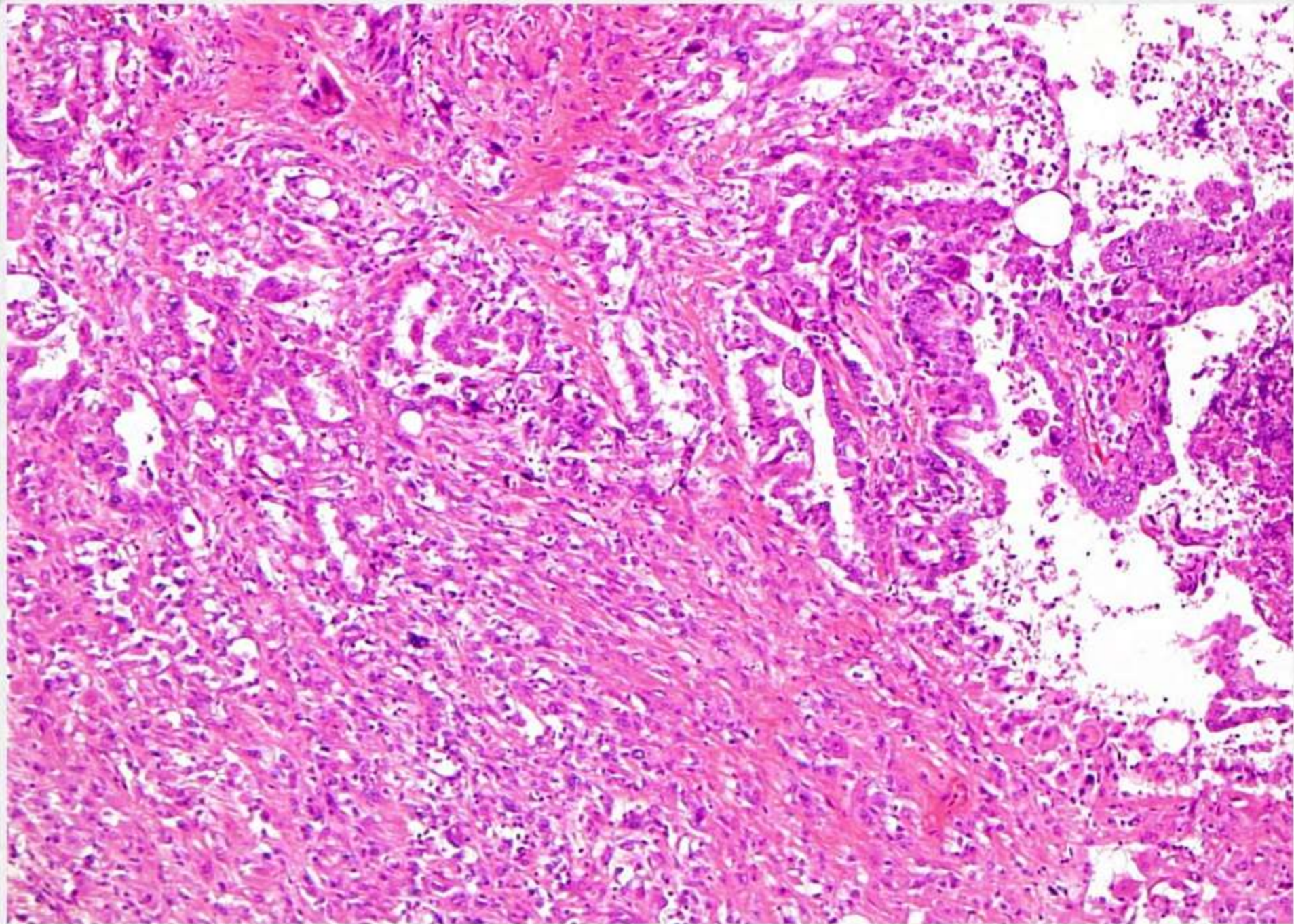


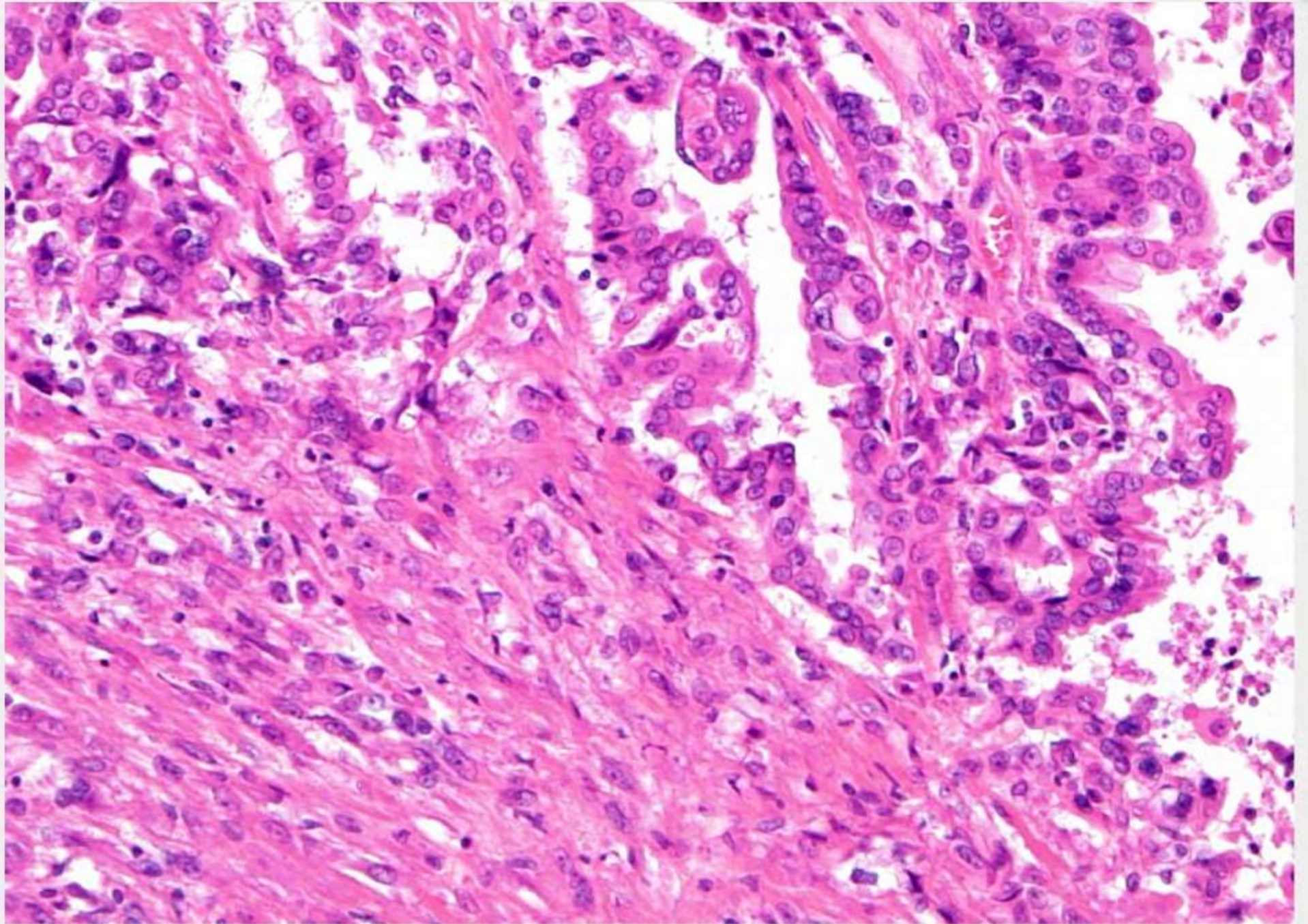
症例4(体腔液)解説











Malignant mesothelioma, diffuse, biphasic type

免疫組織化学的検索結果

陽性：EMA, GLUT-1, AE1/AE3, WT1, Calretinin

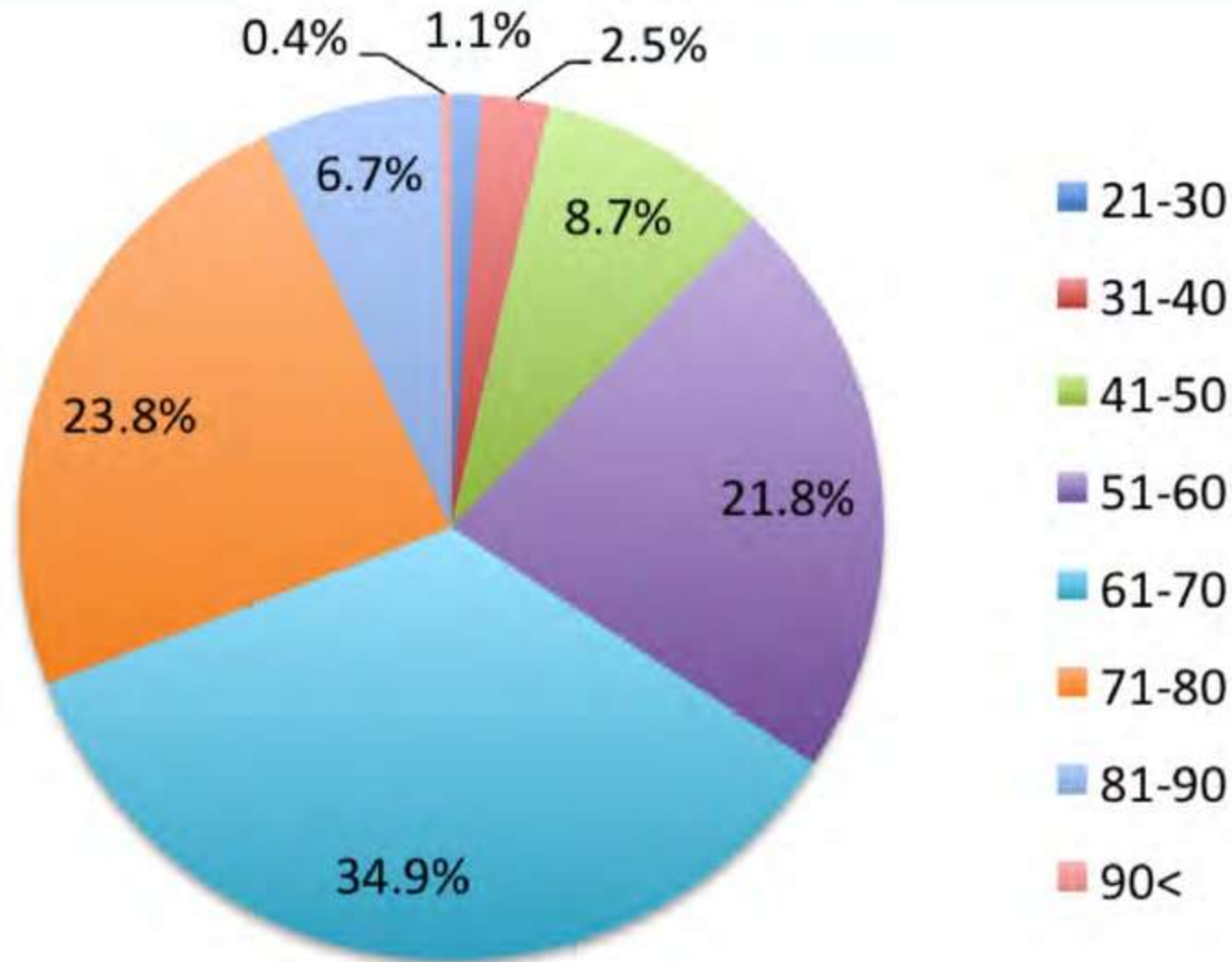
陰性：Ber-Ep4, MOC-31

悪性中皮腫



- ・ 年齢頻度
- ・ ホジキンリンパ腫との関連性
- ・ 鑑別診断

年齢頻度



全1062症例

ホジキンリンパ腫との関連性

- ・ アスベスト非曝露の悪性中皮腫が15%存在する。
- ・ 精巣腫瘍，リンパ腫後の悪性中皮腫発生の症例報告。

De Bruin ML, et al. Malignant mesothelioma after radiation treatment for Hodgkin lymphoma. Blood. 2009;113:3679-81.

- ・ ホジキンリンパ腫の放射線治療後（全2,567例），悪性中皮腫が発生した13症例を報告（0.51%）。平均27年後の発生。30倍のリスク。
- ・ 悪性中皮腫と放射線治療との関連性を指摘。

Neugut AI, et al. Incidence of malignant pleural mesothelioma after thoracic radiotherapy. Cancer. 1997;80:948-50.

- ・ 胸部への放射線治療後の悪性中皮腫発生を調査。
- ・ 251,750例の乳癌患者で，悪性中皮腫発生は6例。そのうち放射線治療後は2例，非治療後は4例。因果関係はなし。

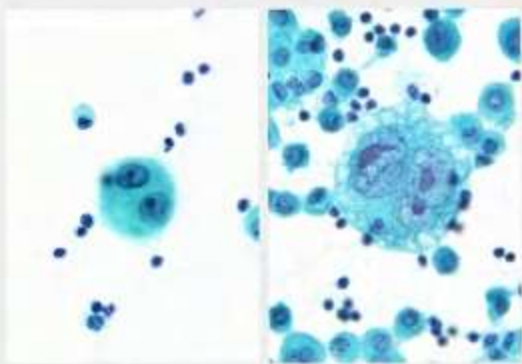


	Hodgkin		non-Hodgkin		All Lymphomas	
	n	Mesothelioma	n	Mesothelioma	n	Mesothelioma
No radiation	6,566	1	40,548	9	47,114	10
Radiation	5,610	4	14,220	7	19,830	11

Teta MJ, et al. Therapeutic radiation for lymphoma. Cancer 2007;109:1432-8.

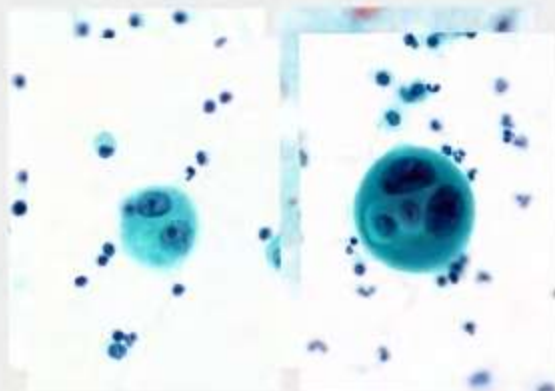
放射線治療が悪性中皮腫の原因となる。

鑑別診断



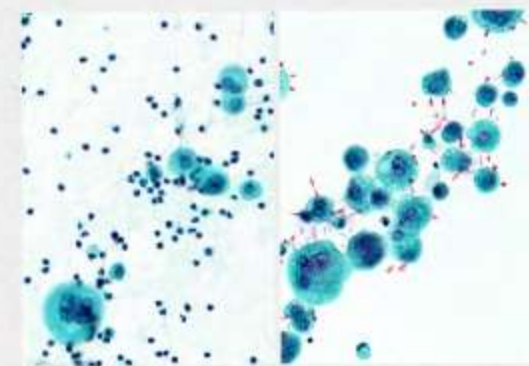
本症例

ホジキンリンパ腫



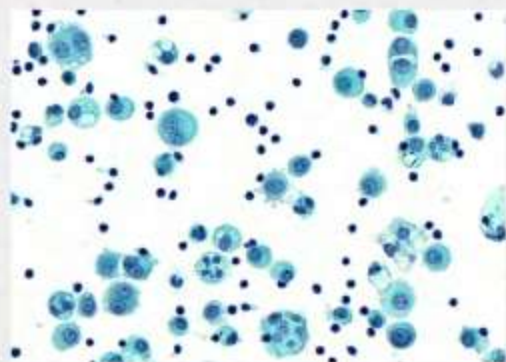
本症例

扁平上皮癌

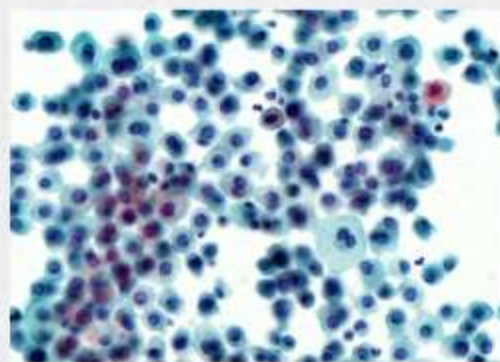


本症例

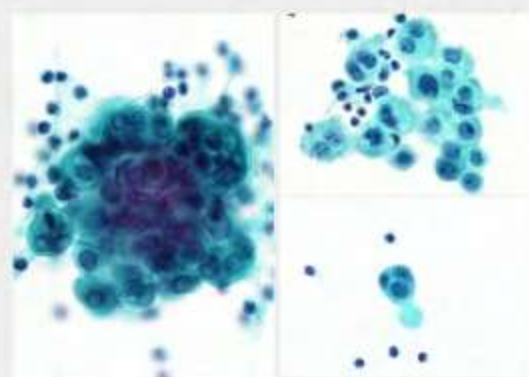
腺癌



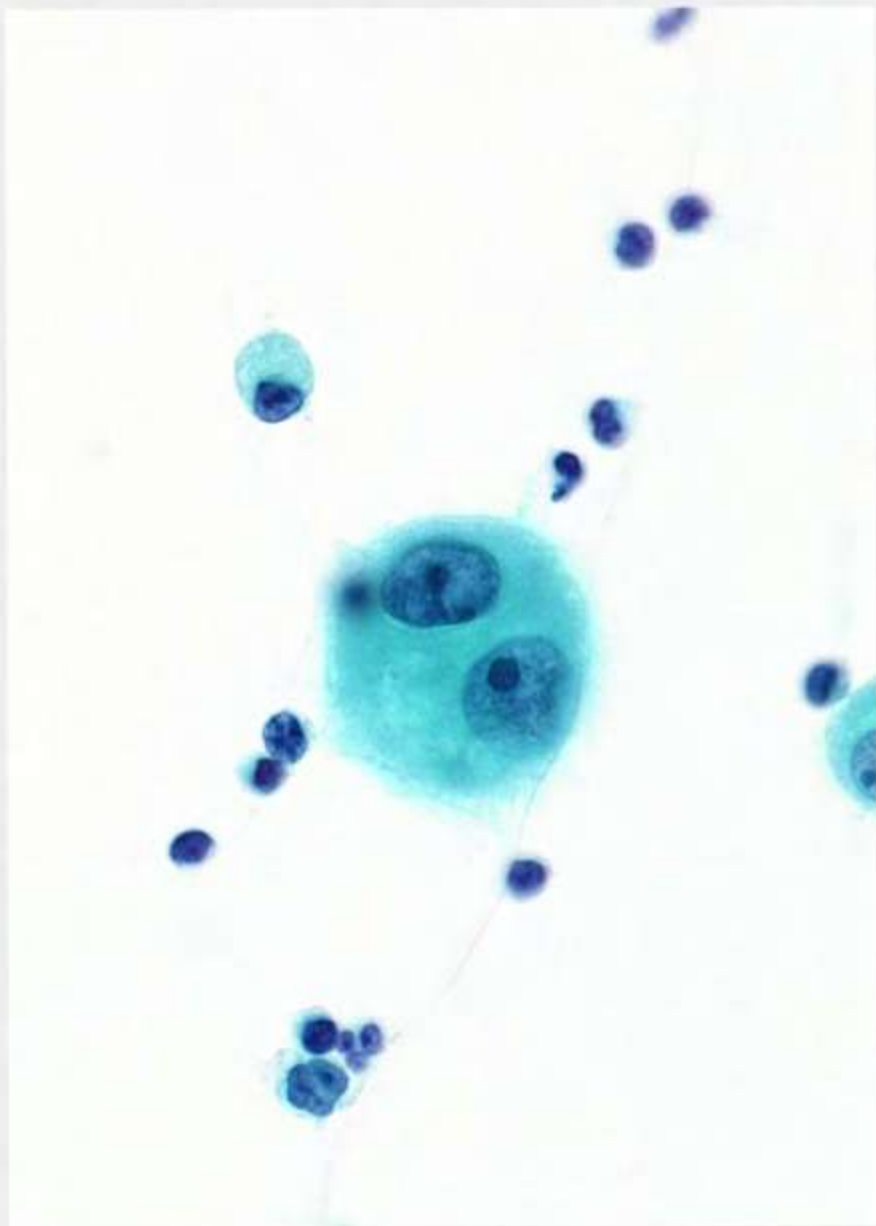
反応性中皮



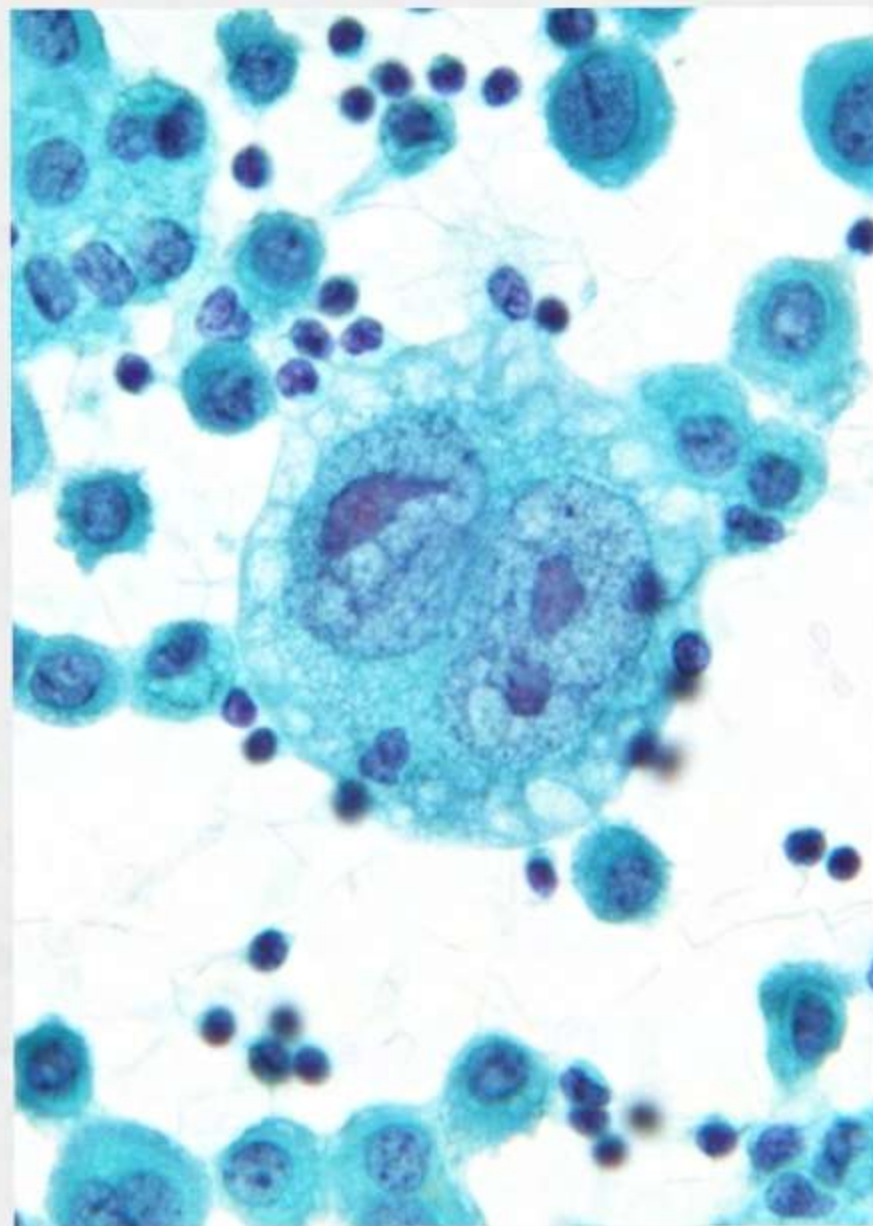
悪性中皮腫（別症例）



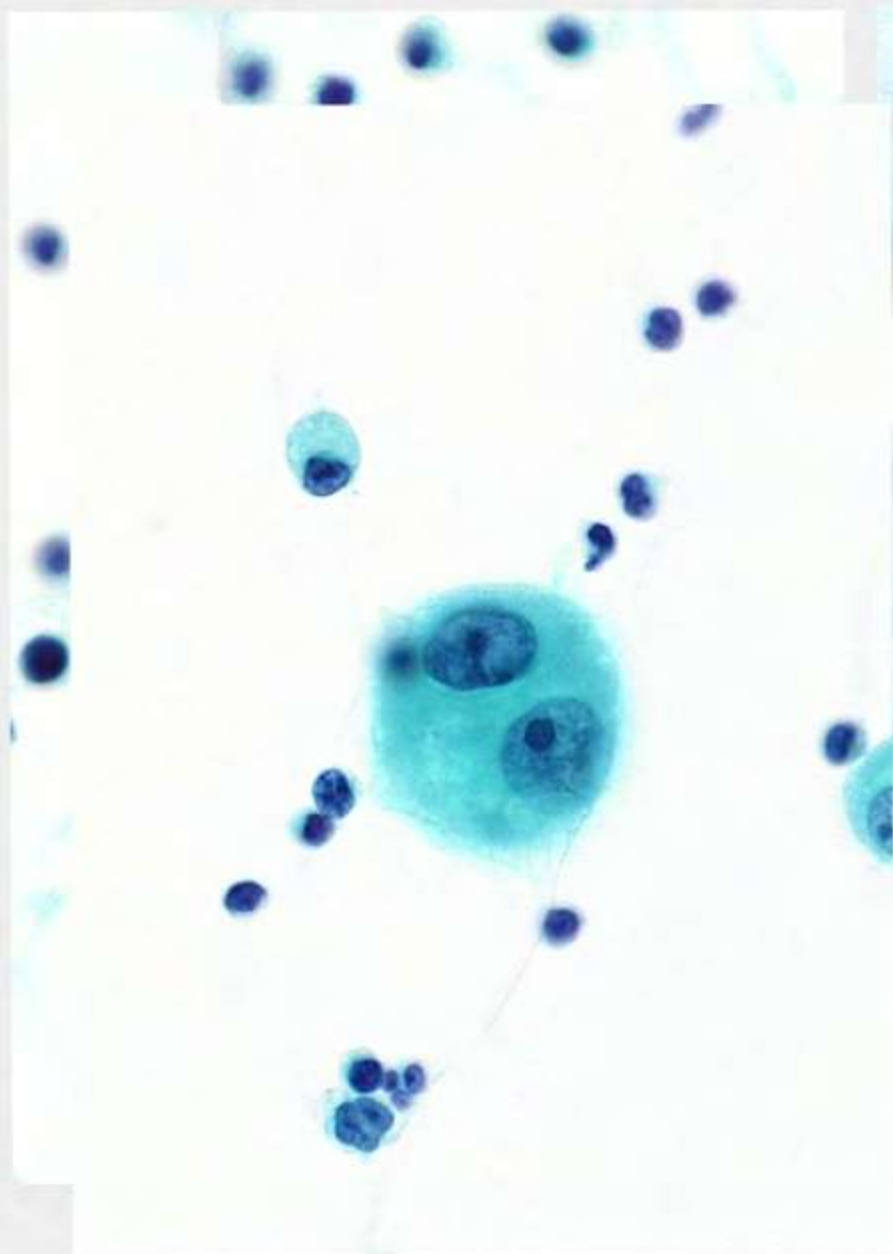
本症例



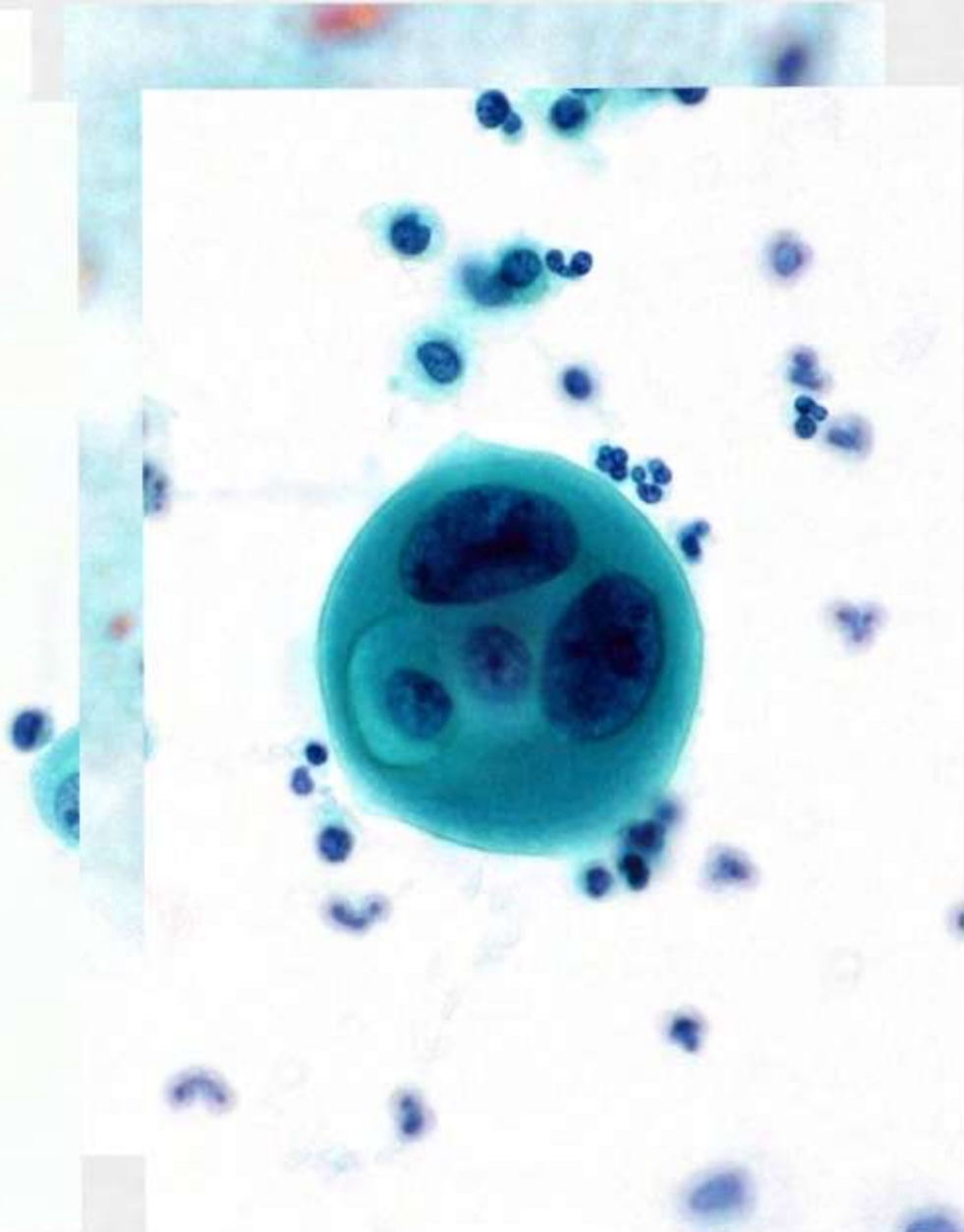
本症例



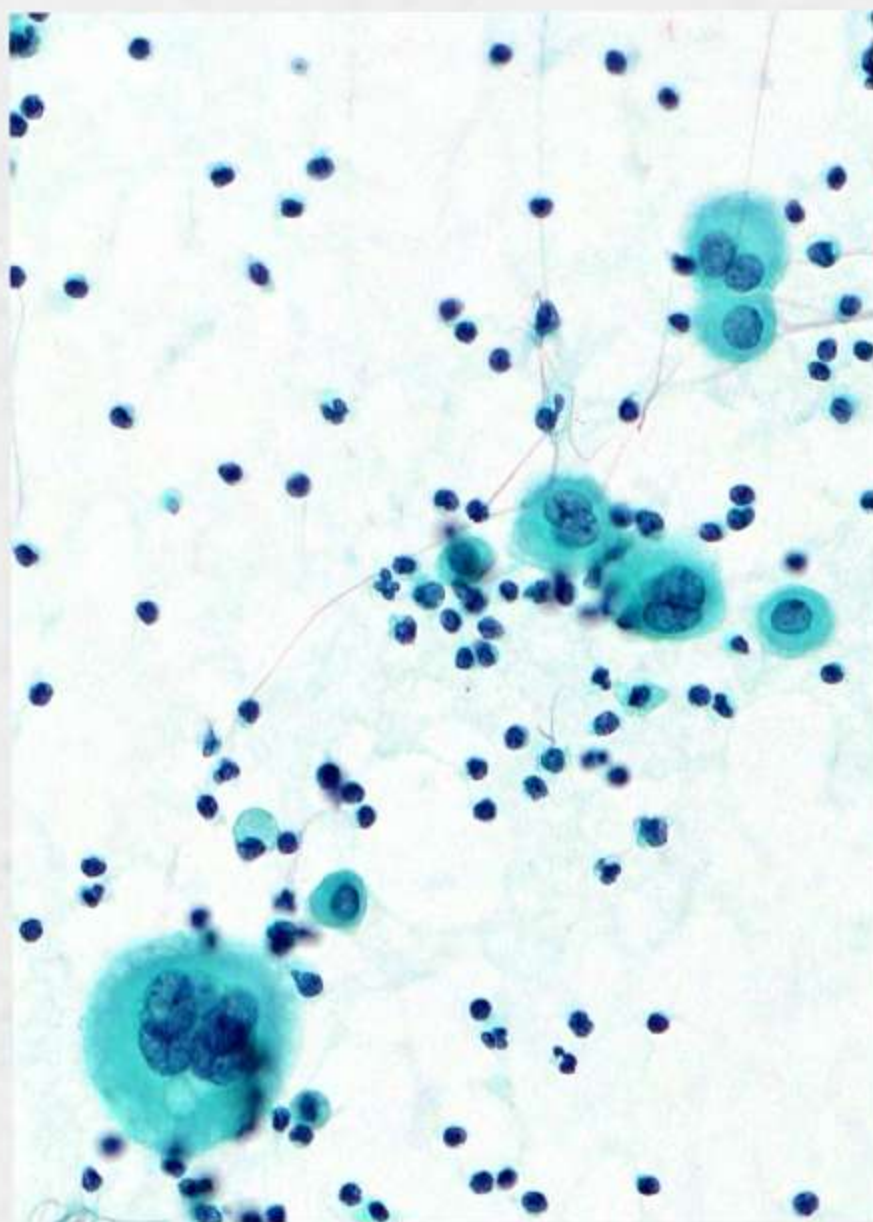
ホジキンリンパ腫



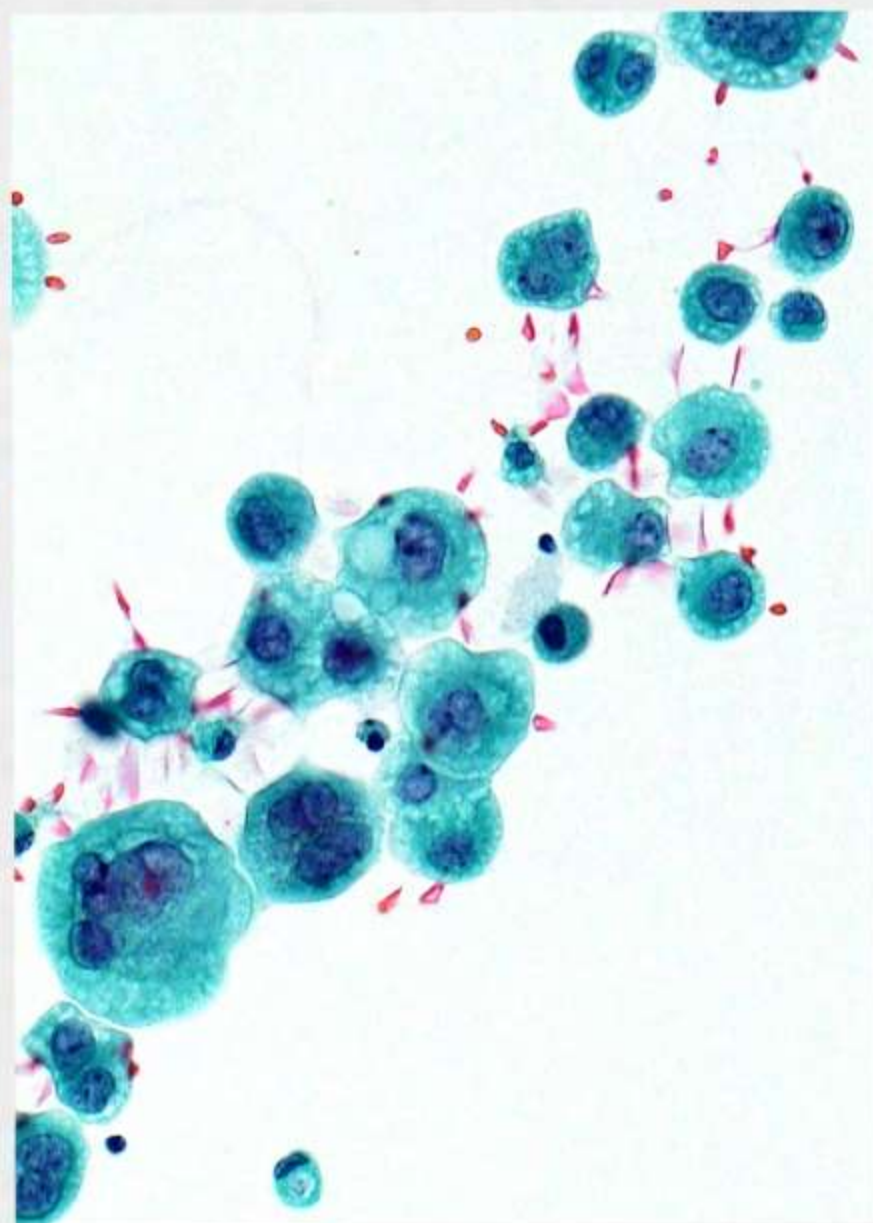
本症例



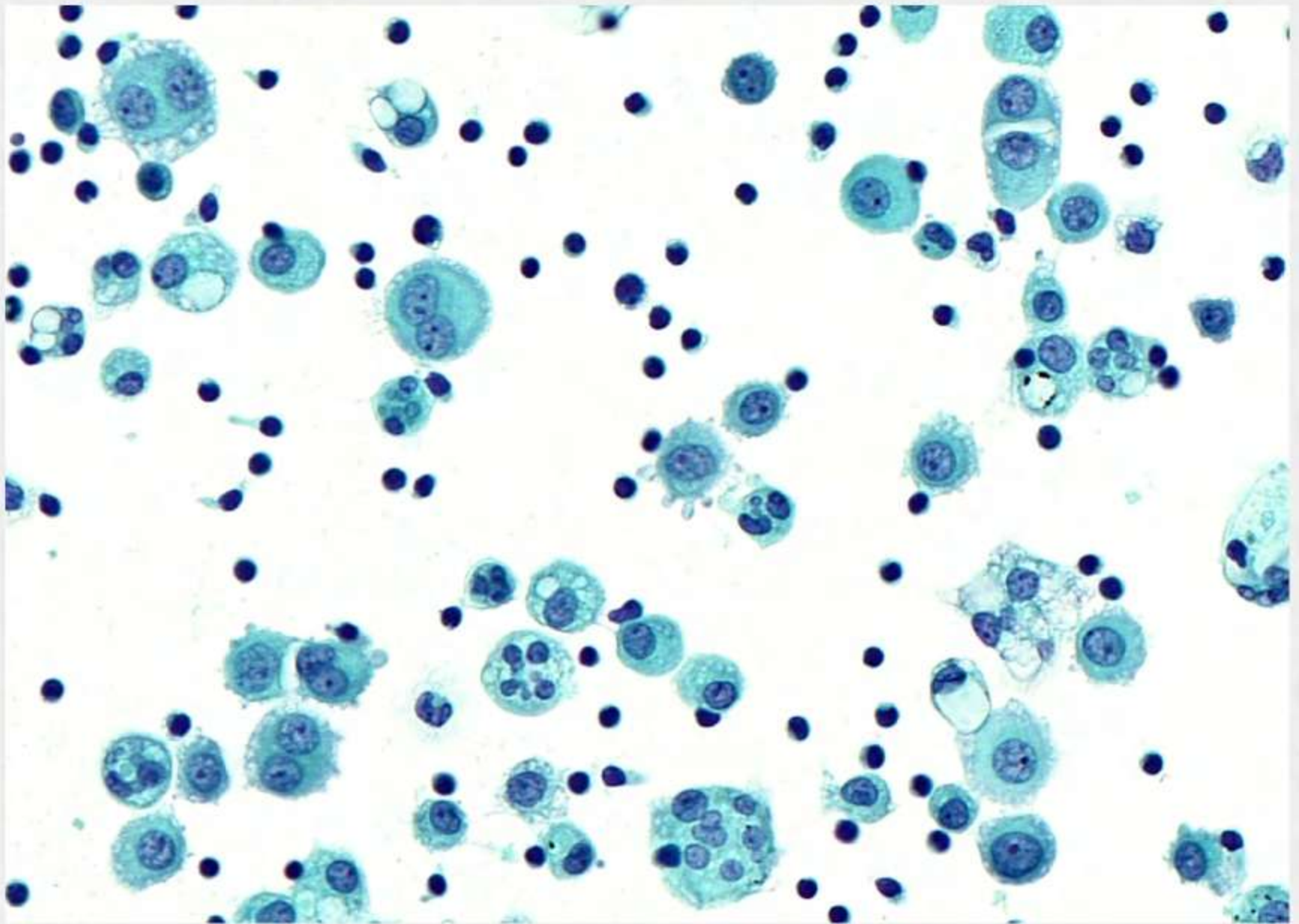
扁平上皮癌



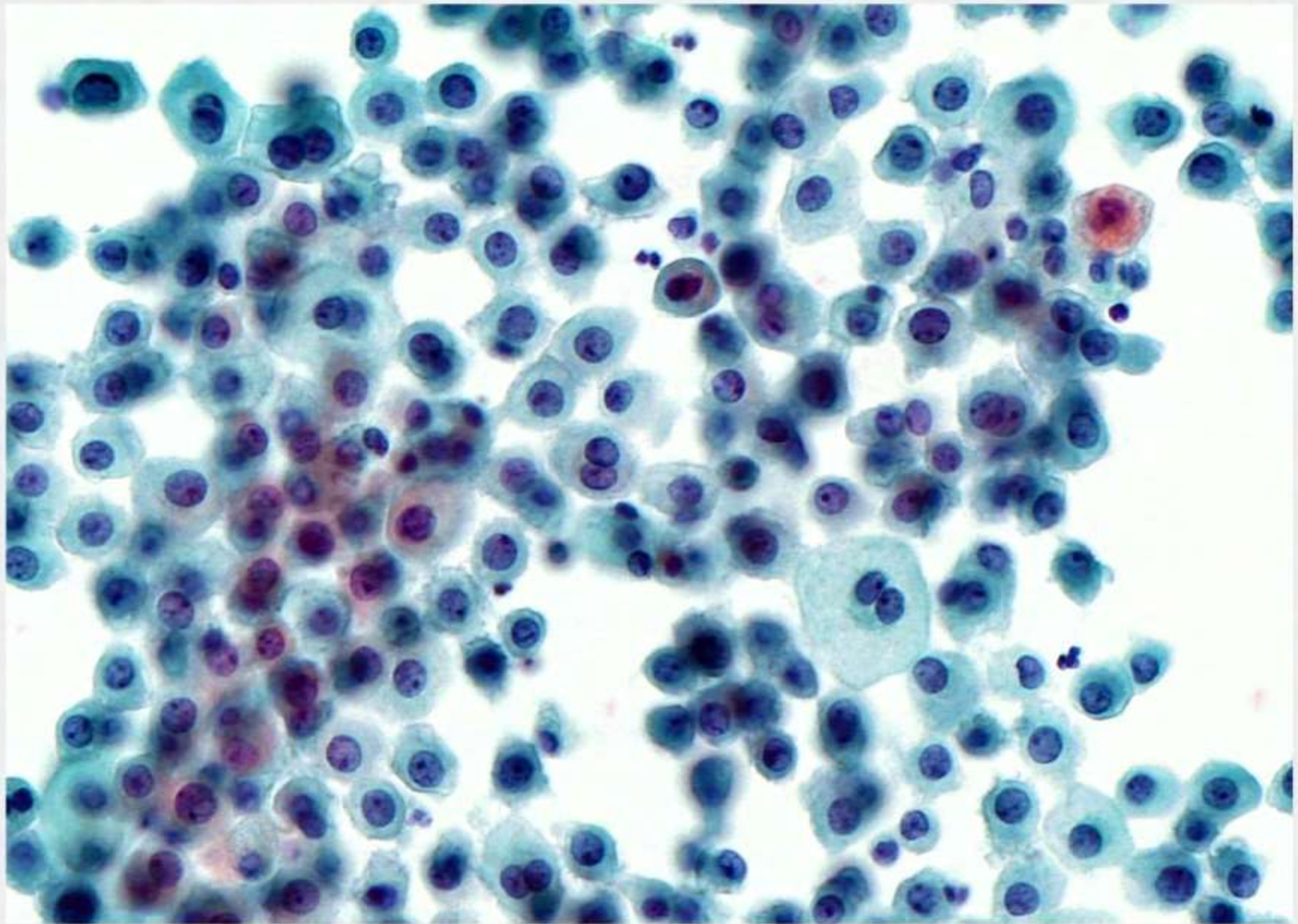
本症例



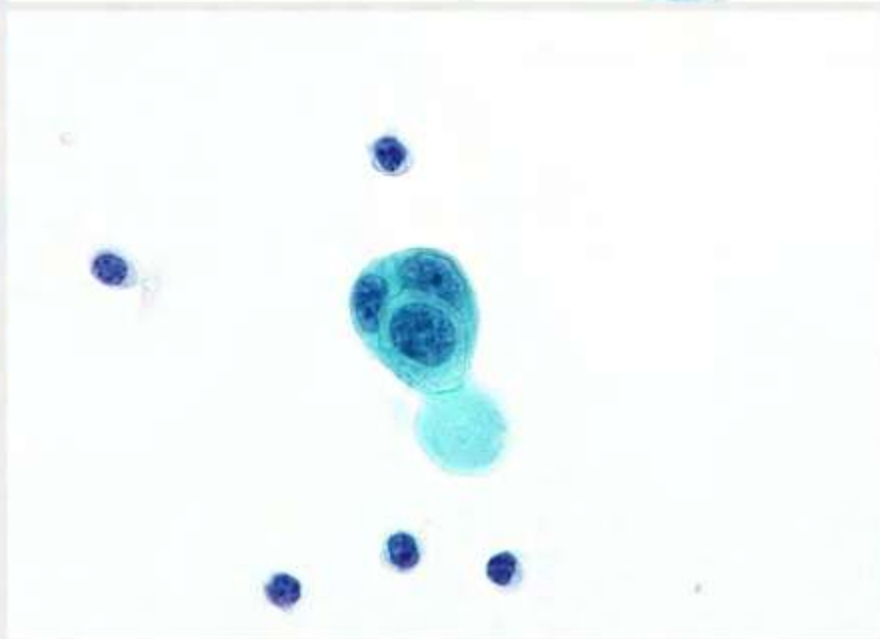
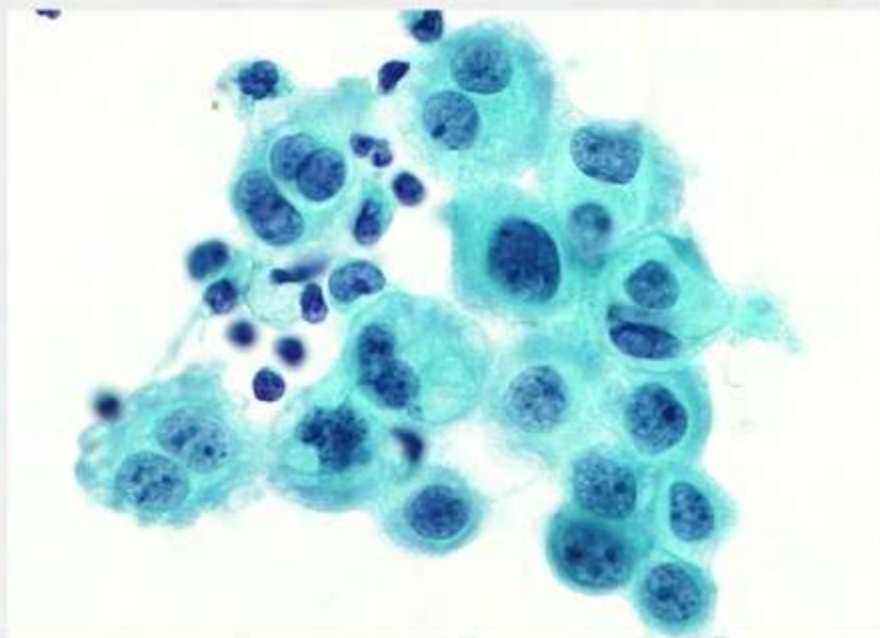
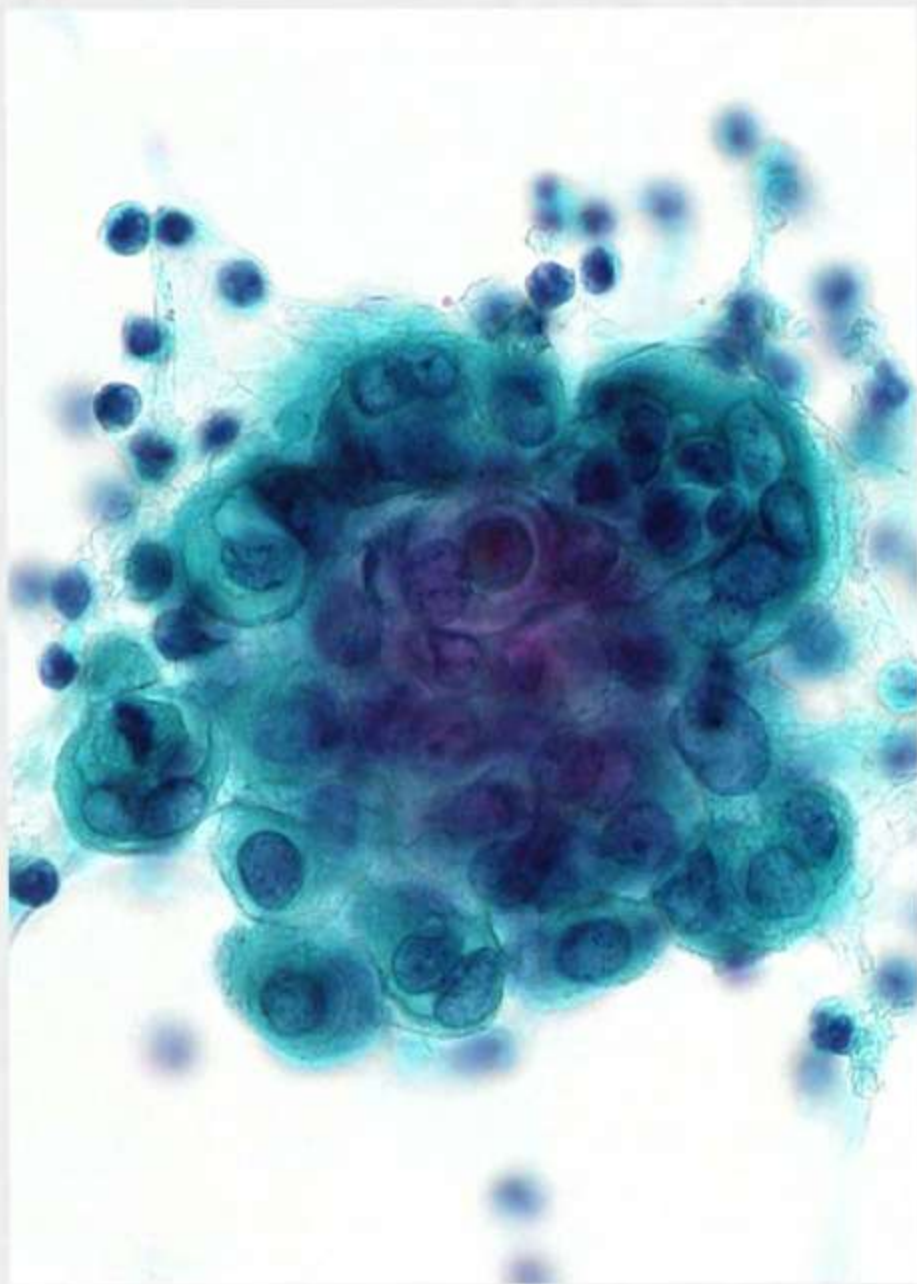
腺癌



反応性中皮



恶性中皮腫（別症例）



本症例