

【症例 1】

年齢 : 6 歳 女児

材料名 : リンパ節

採取法 : 穿刺吸引細胞診

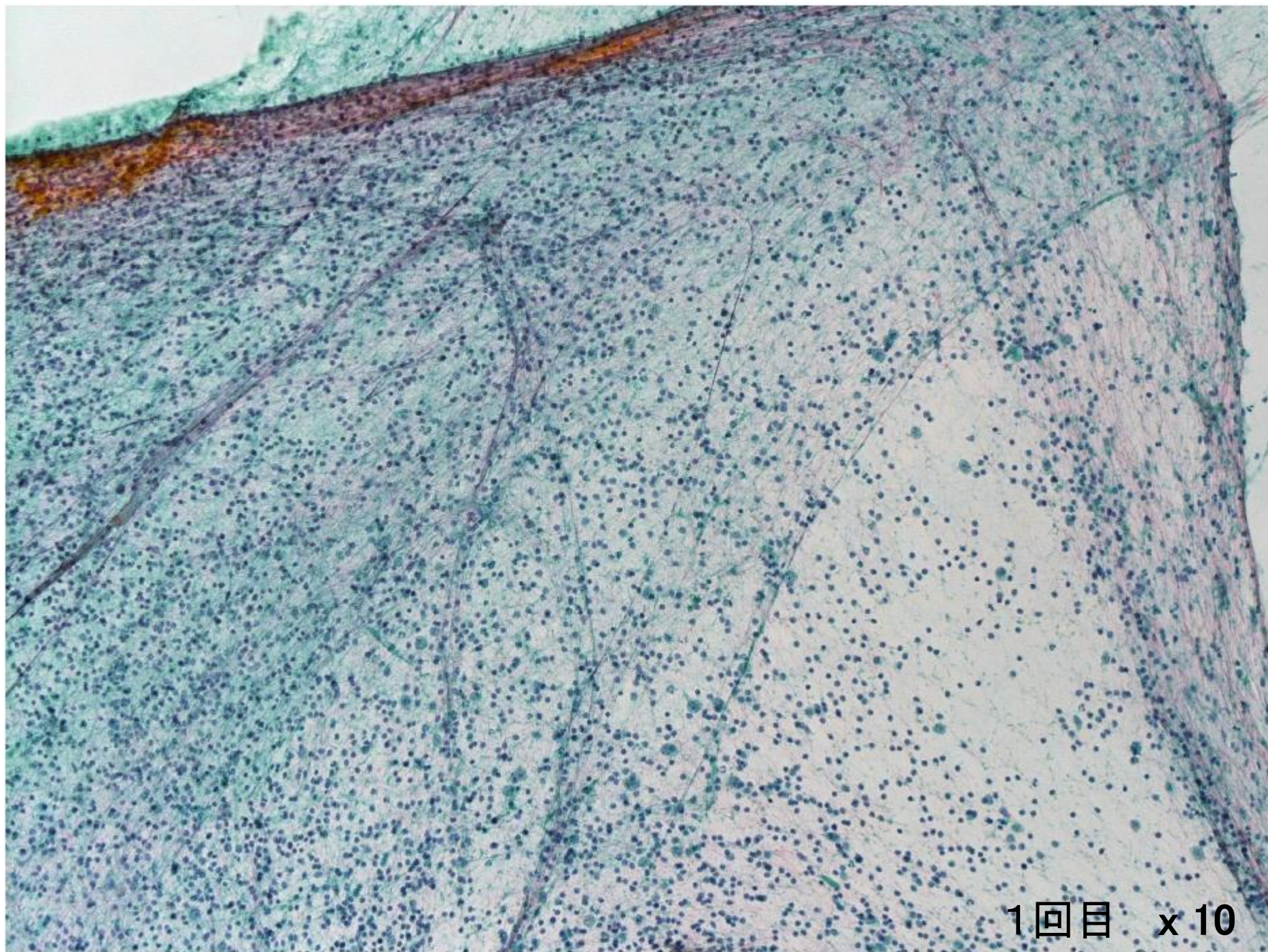
臨床経過 : 両側頸部に多発する 1~1.5cm 大の
リンパ節腫脹

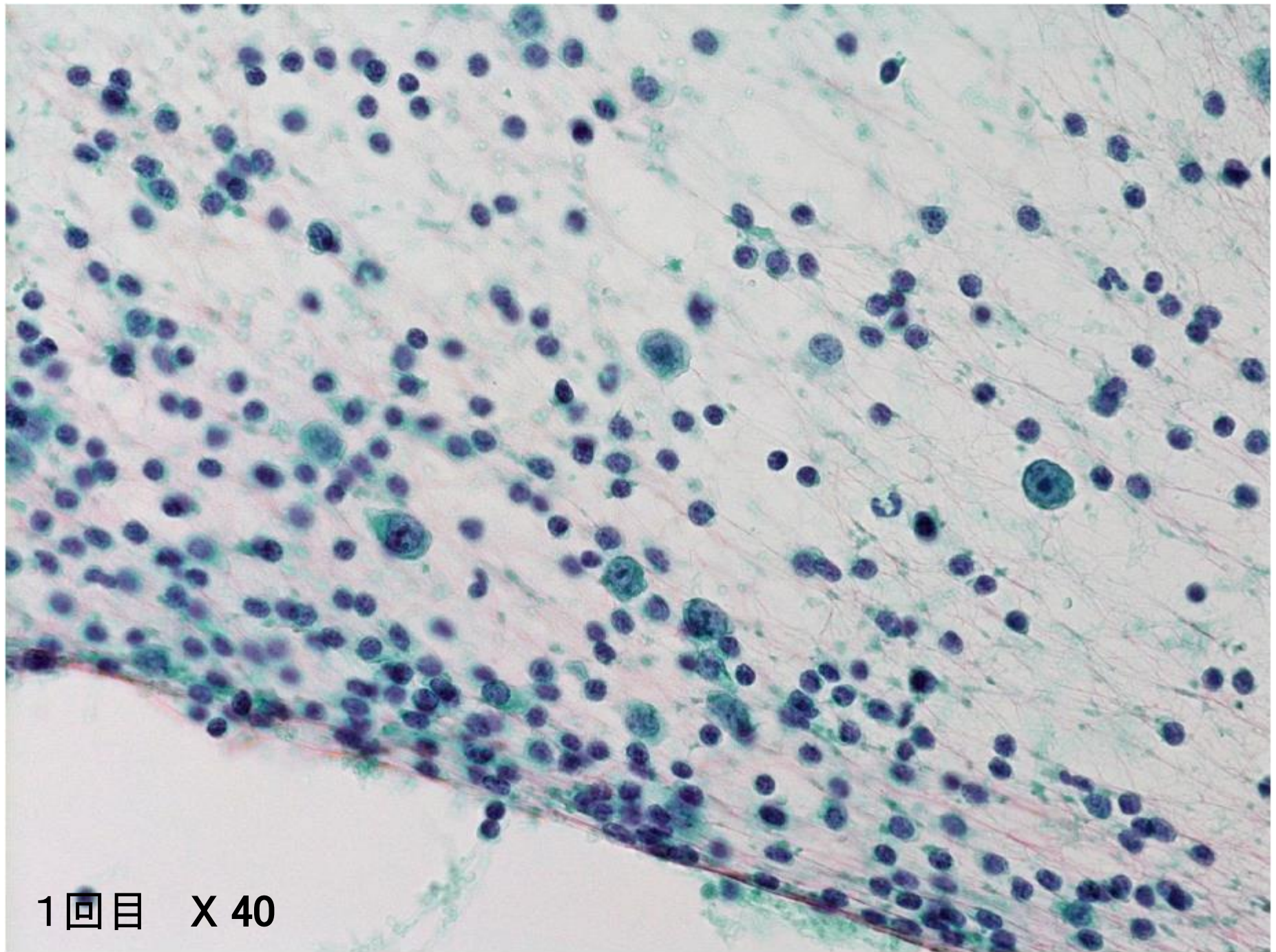
1回目穿刺: 細胞採取量少数・末梢血混入強

Pap 染色 3枚 (対物 x10・x40・x100)

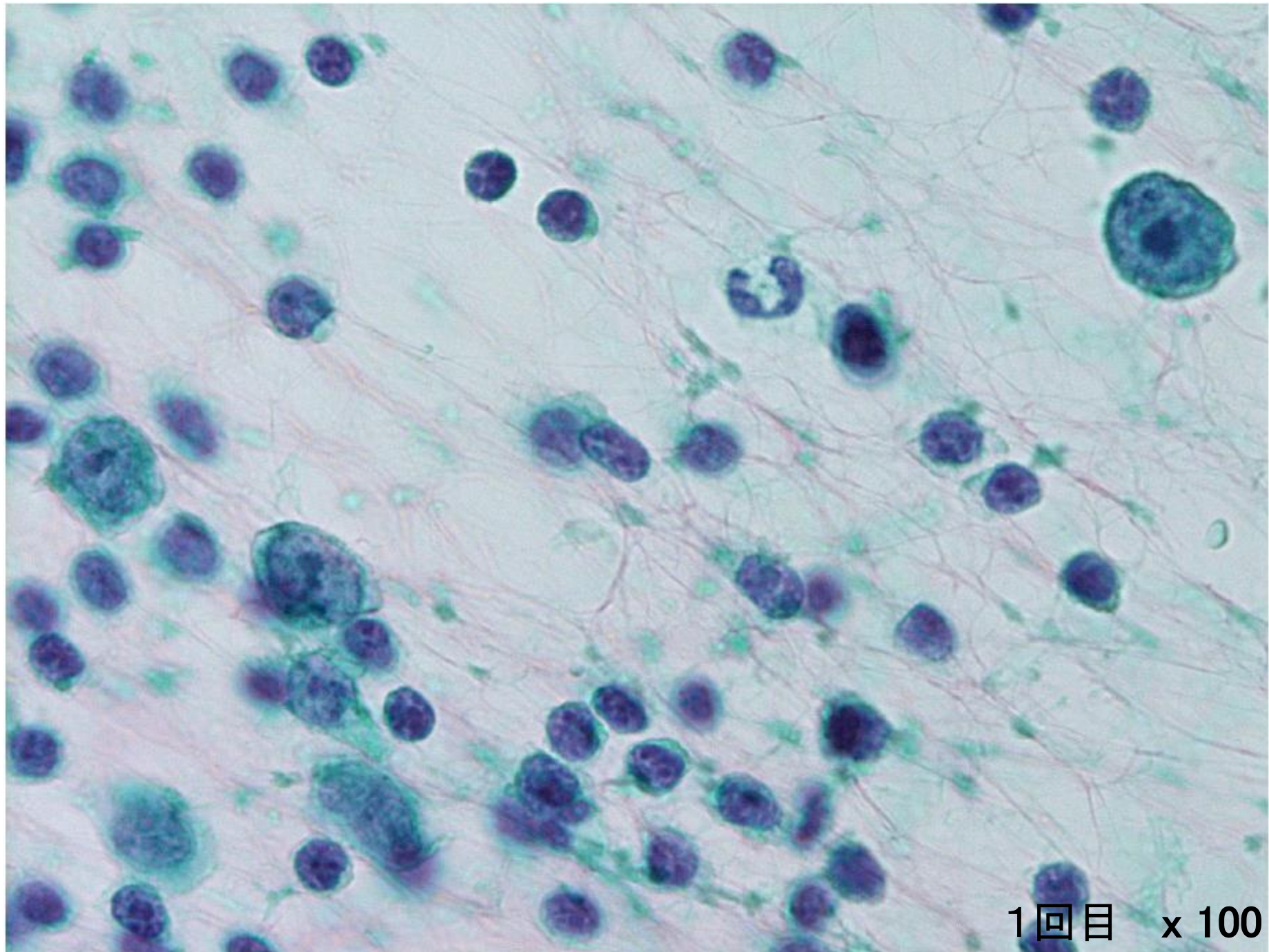
2回目穿刺: 1週間後. 細胞採取量十分

Pap 染色 4枚 (対物 x20・x100・x100・x40)

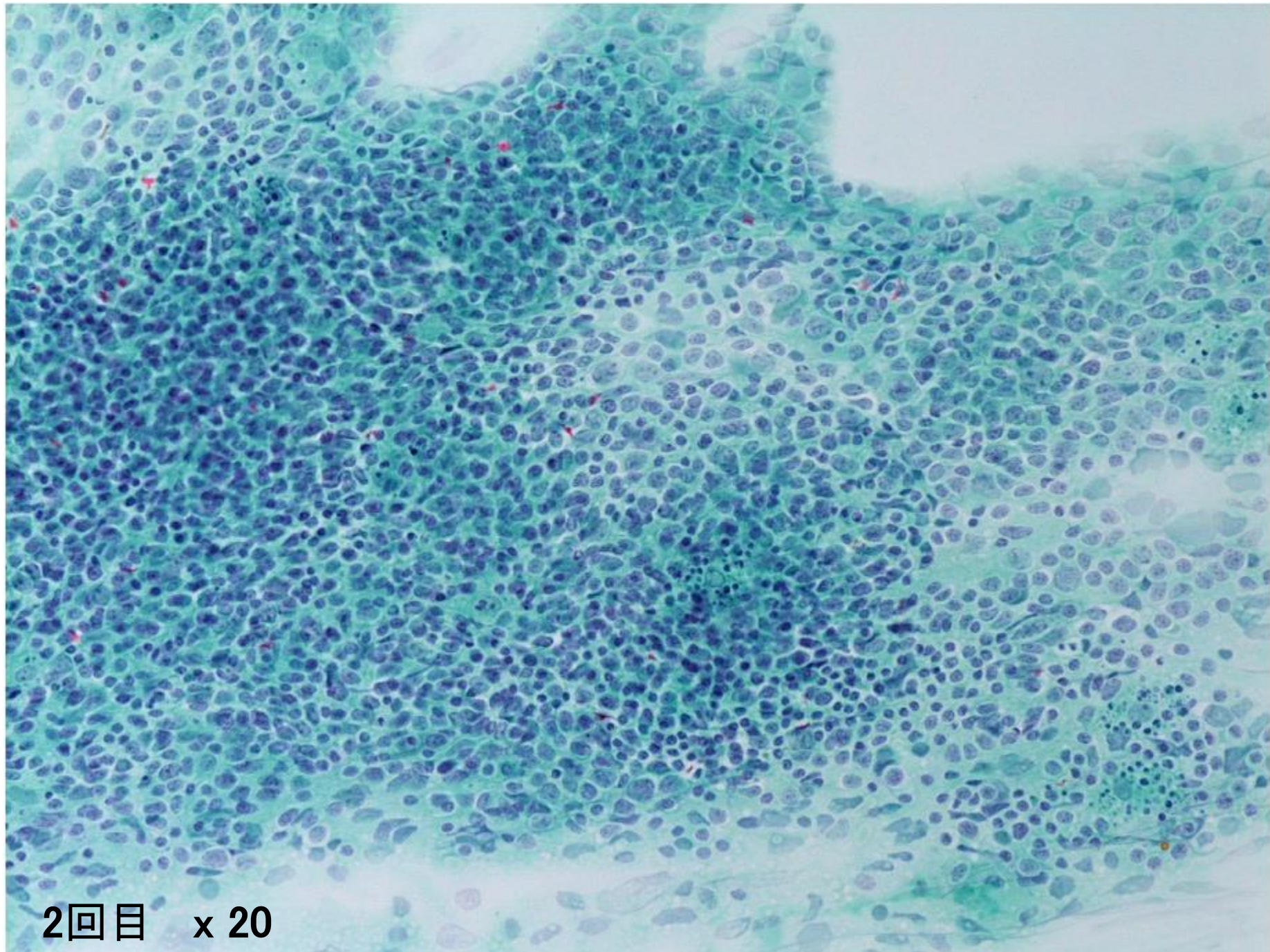




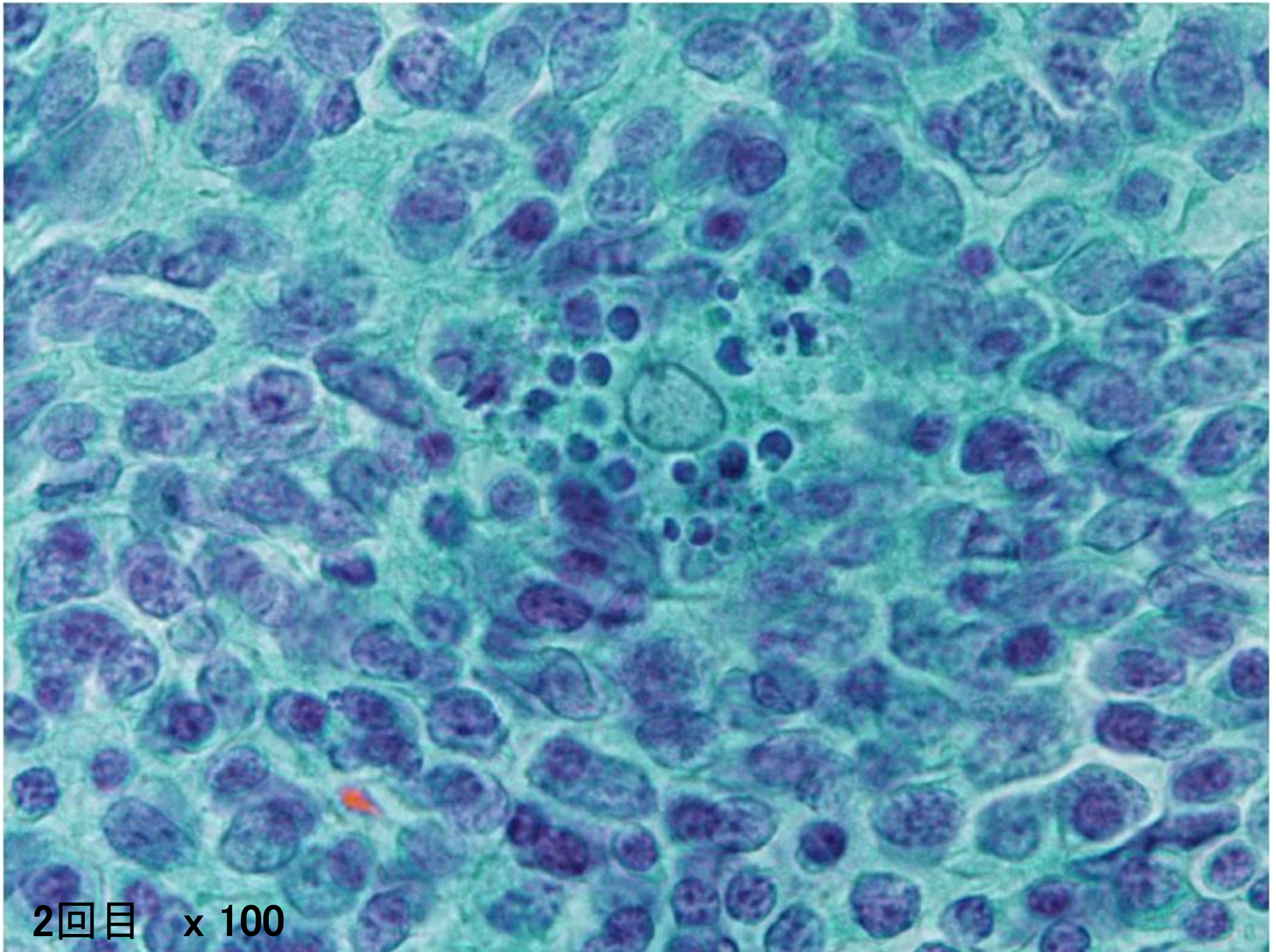
1回目 X 40



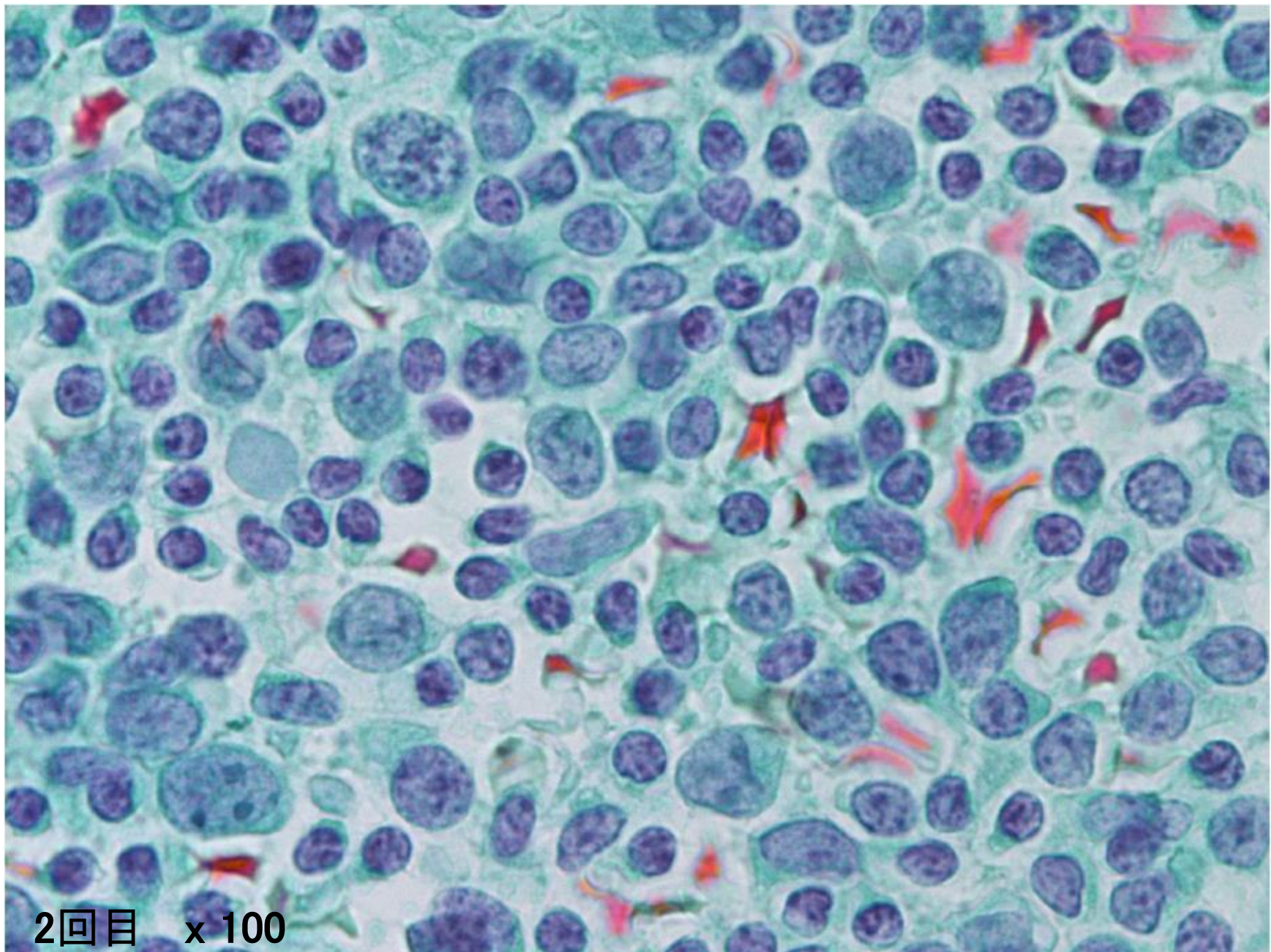
1回目 x 100



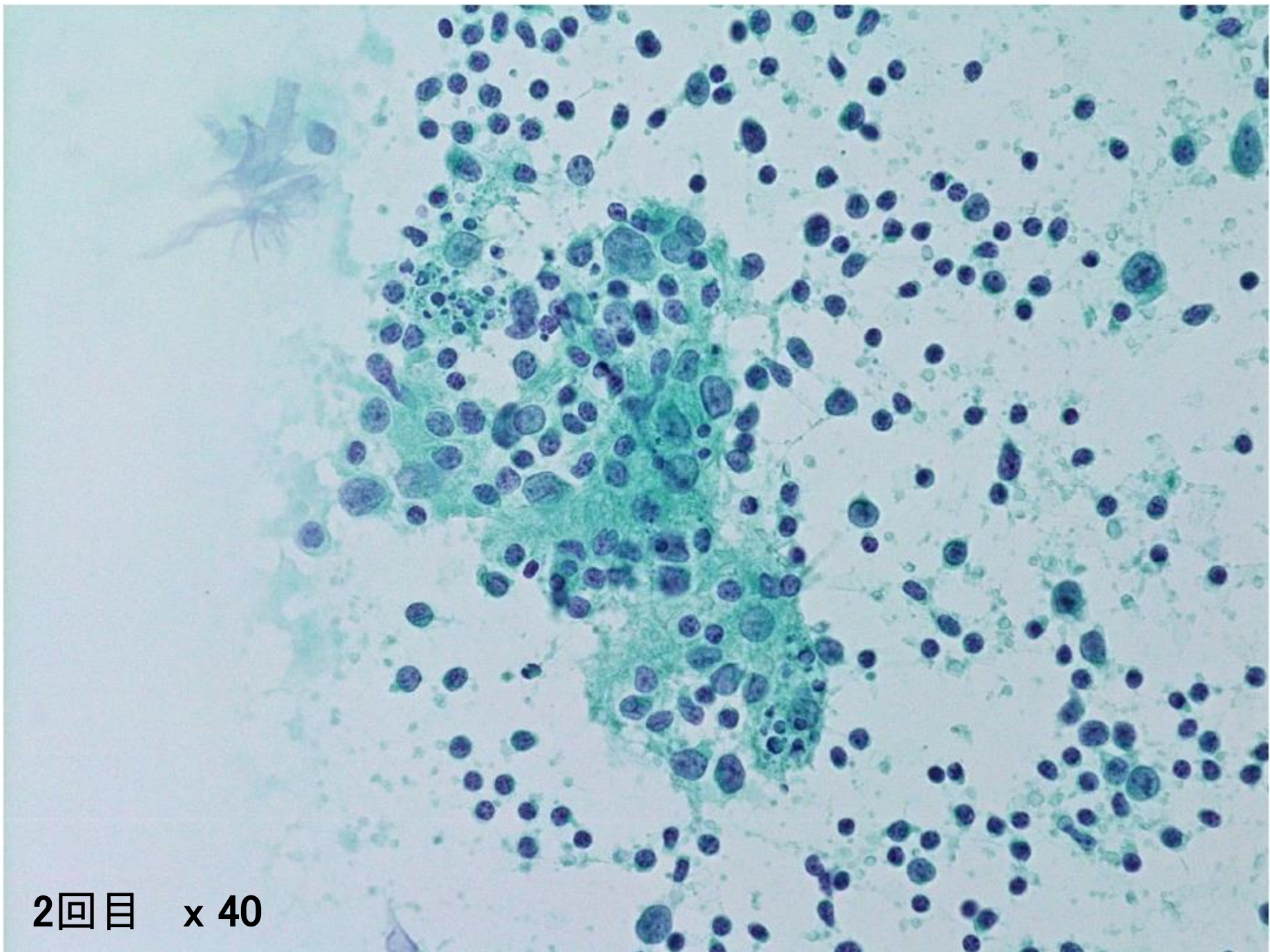
2回目 x 20



2回目 x 100



2回目 x 100



2回目 x 40