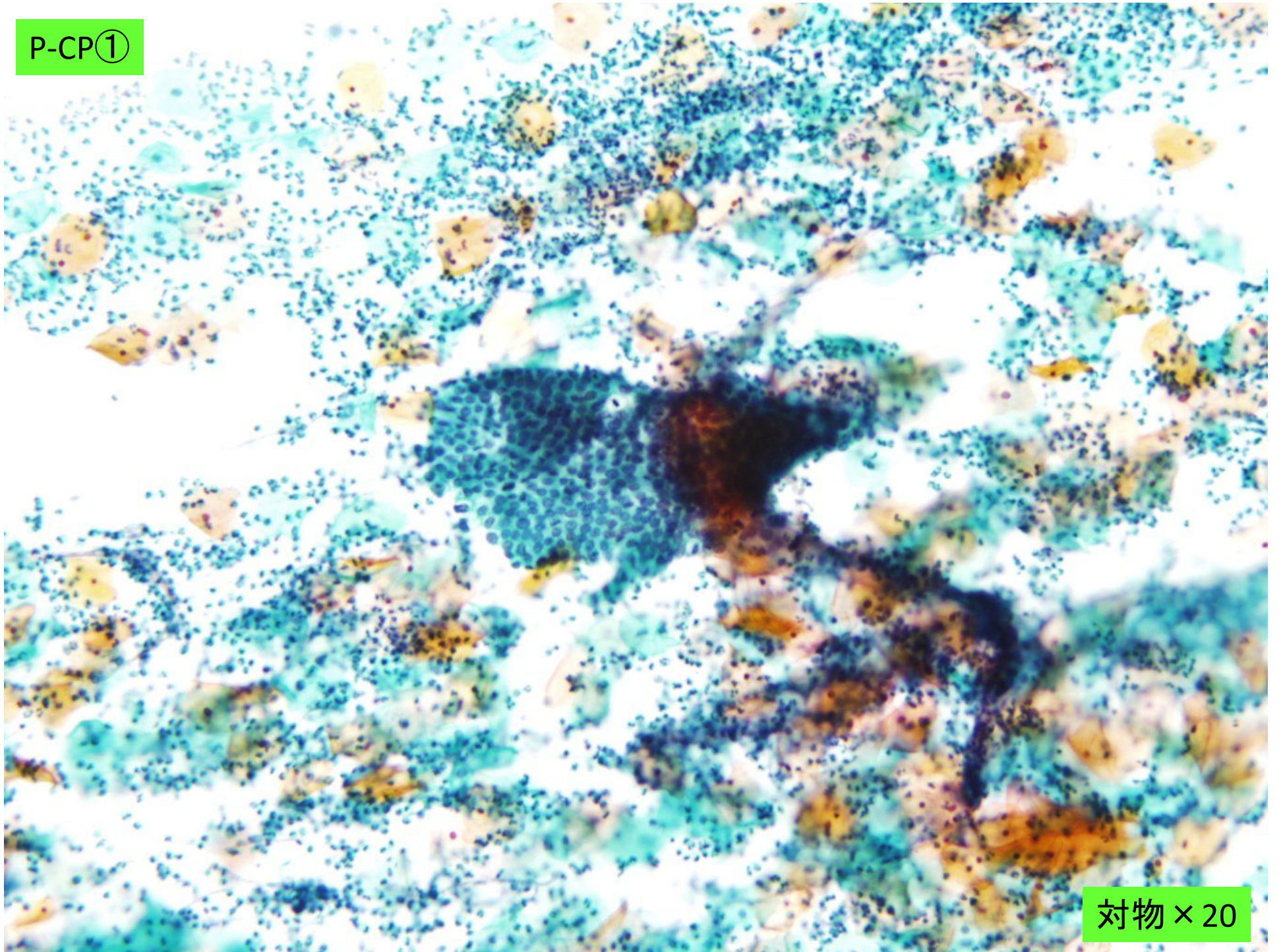


症例2 婦人科

- 年齢：44歳
- 月経周期：9日目
- 採取部位：子宮腔部（P）・頸部（EC）
- 採取方法：サイトピック（CP）
- 主訴：前医にてHSIL（classⅢb高度異形成疑い）

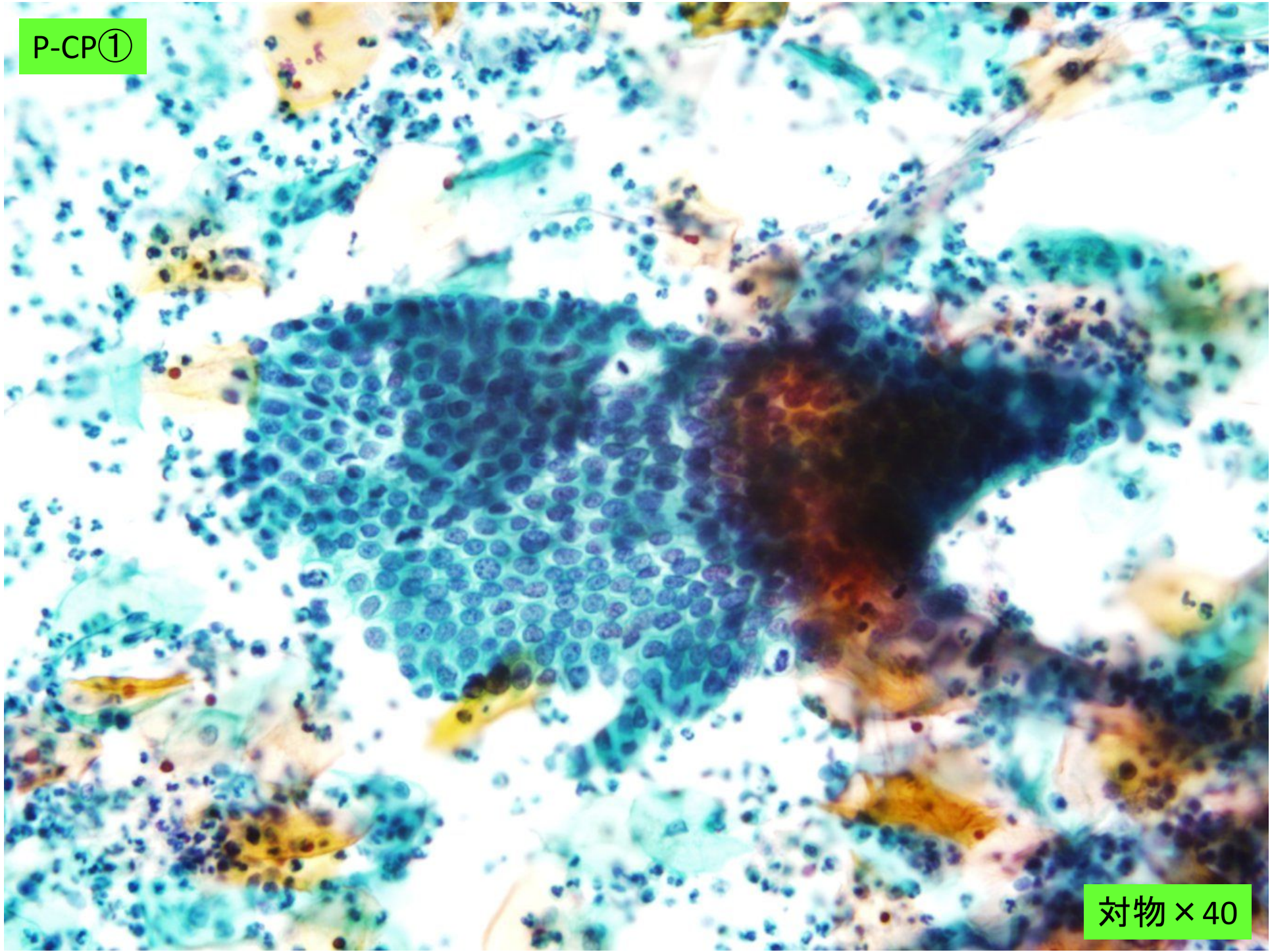
当センター紹介受診

P-CP①



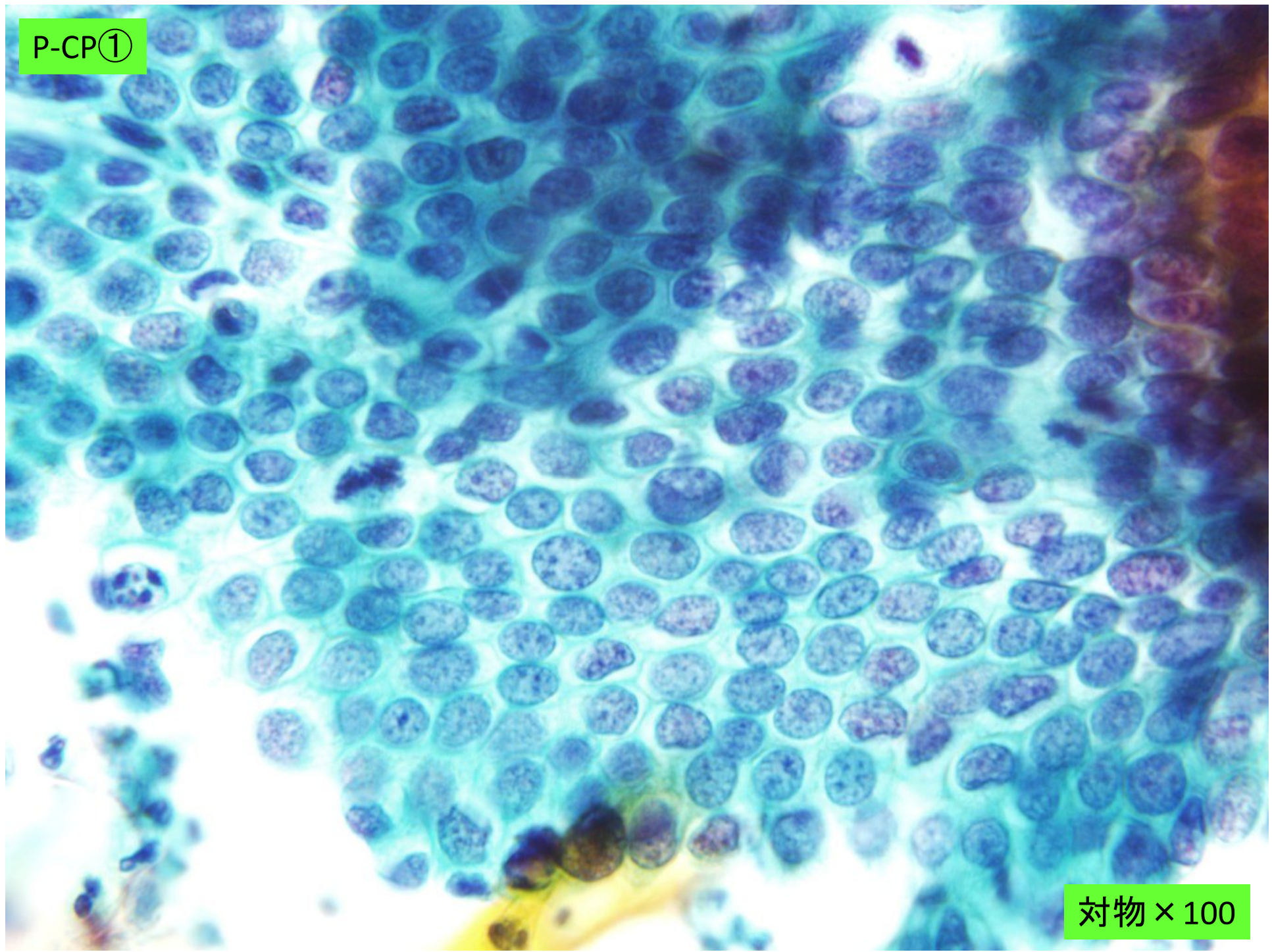
対物×20

P-CP①



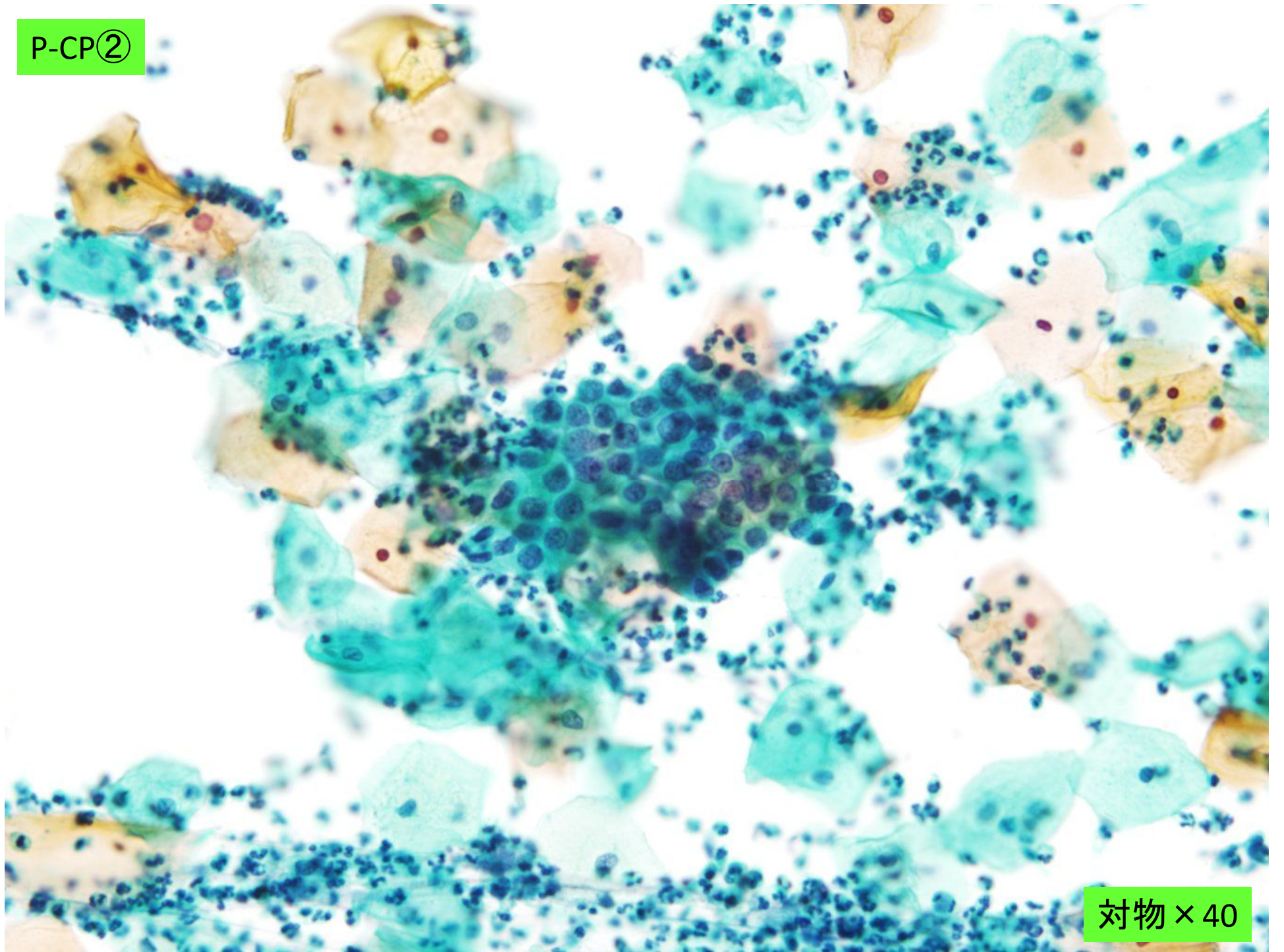
対物×40

P-CP①



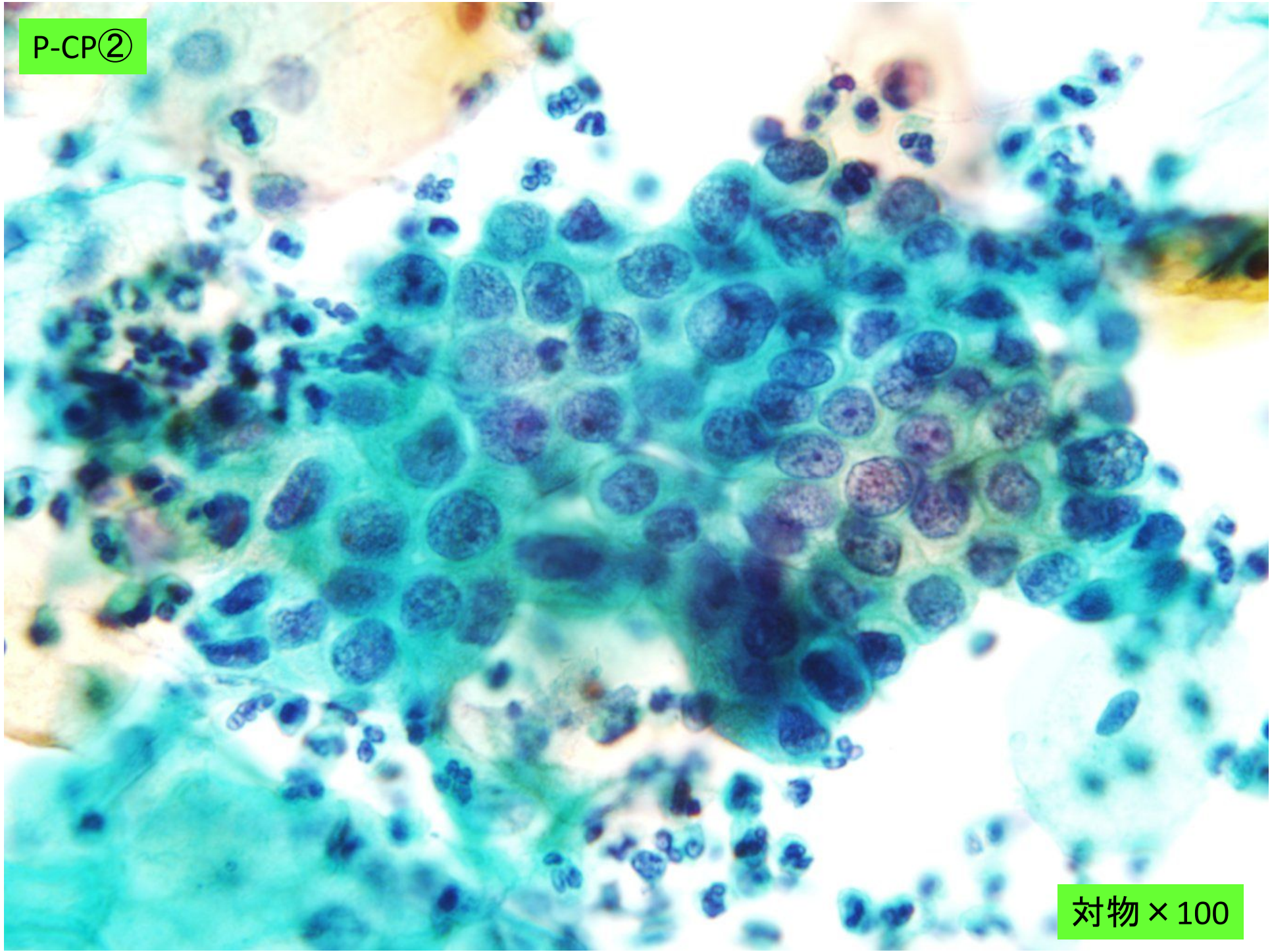
対物 × 100

P-CP②



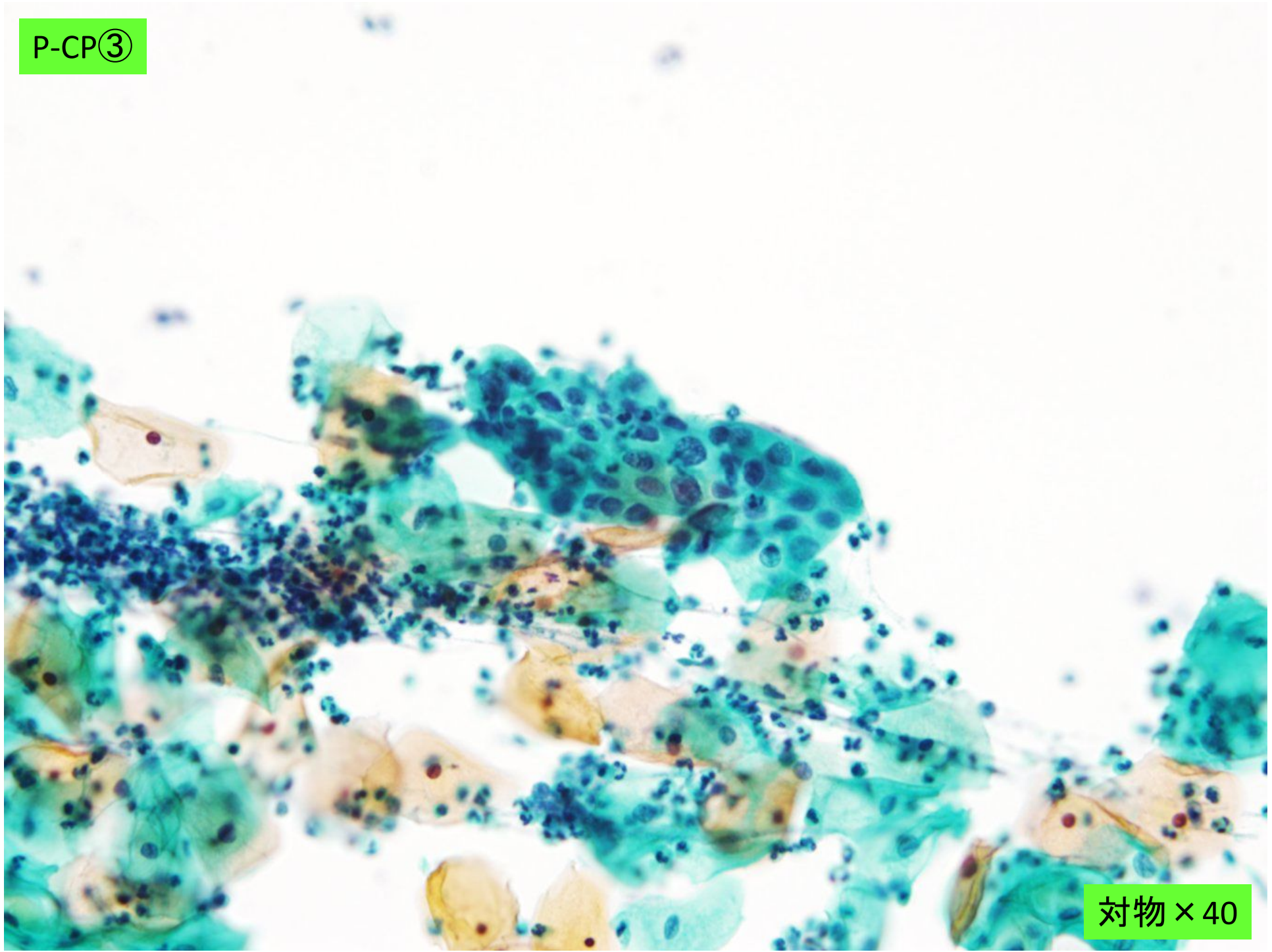
対物×40

P-CP②



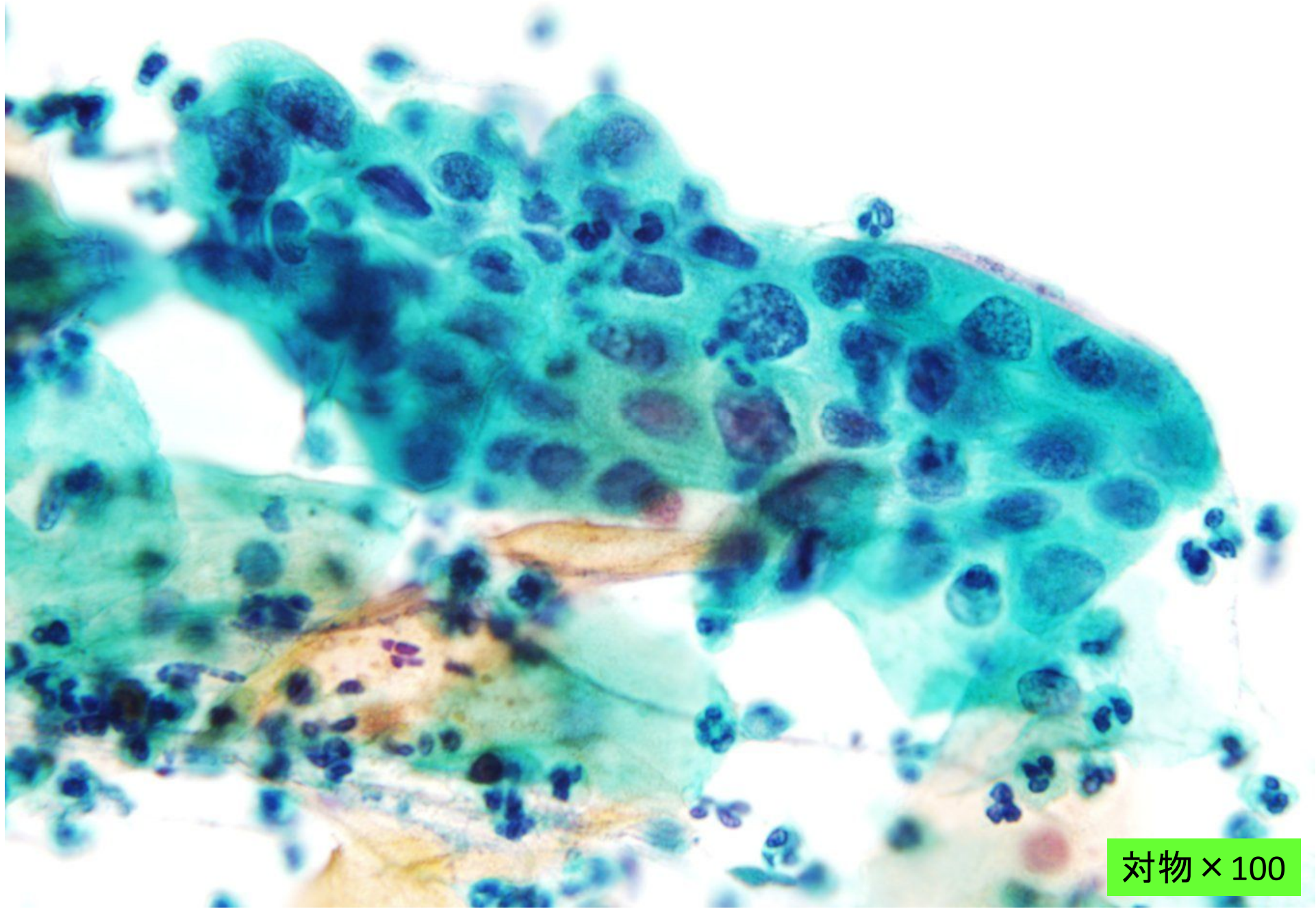
対物 × 100

P-CP③



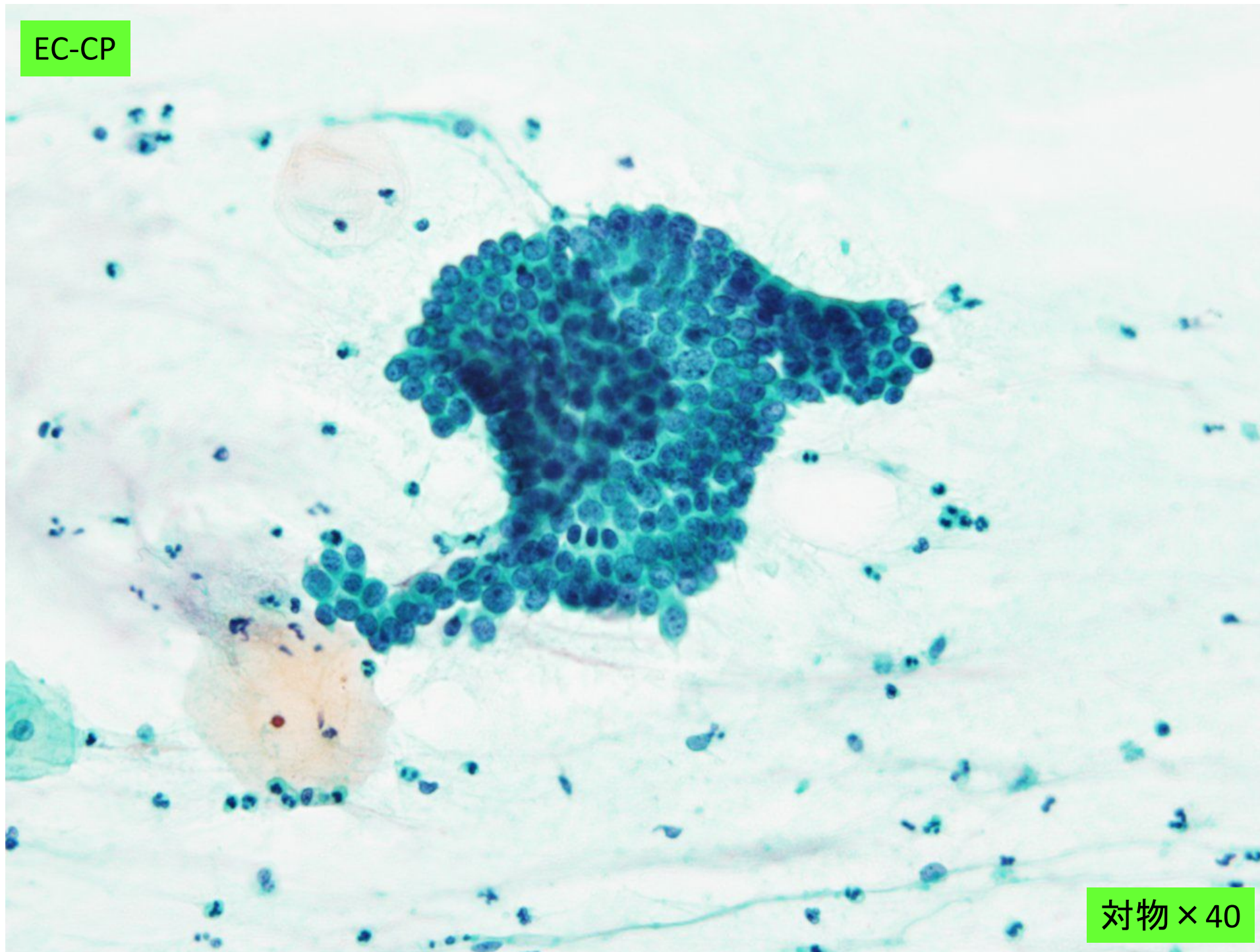
対物 × 40

P-CP③



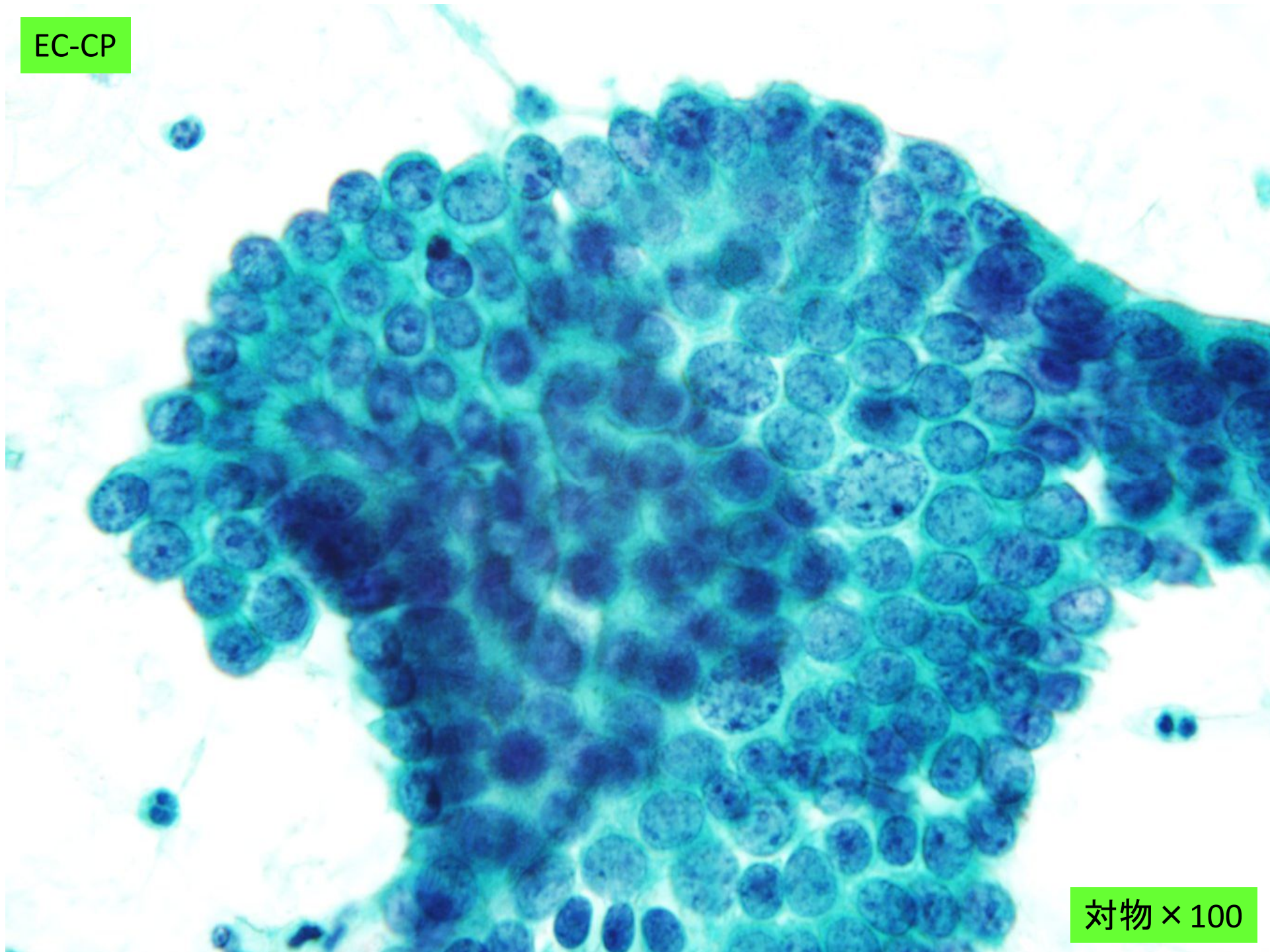
対物 × 100

EC-CP



対物 × 40

EC-CP



対物 × 100

選択肢

①反応性異型細胞

②ASC-H

③HSIL

④AGC

⑤AIS