

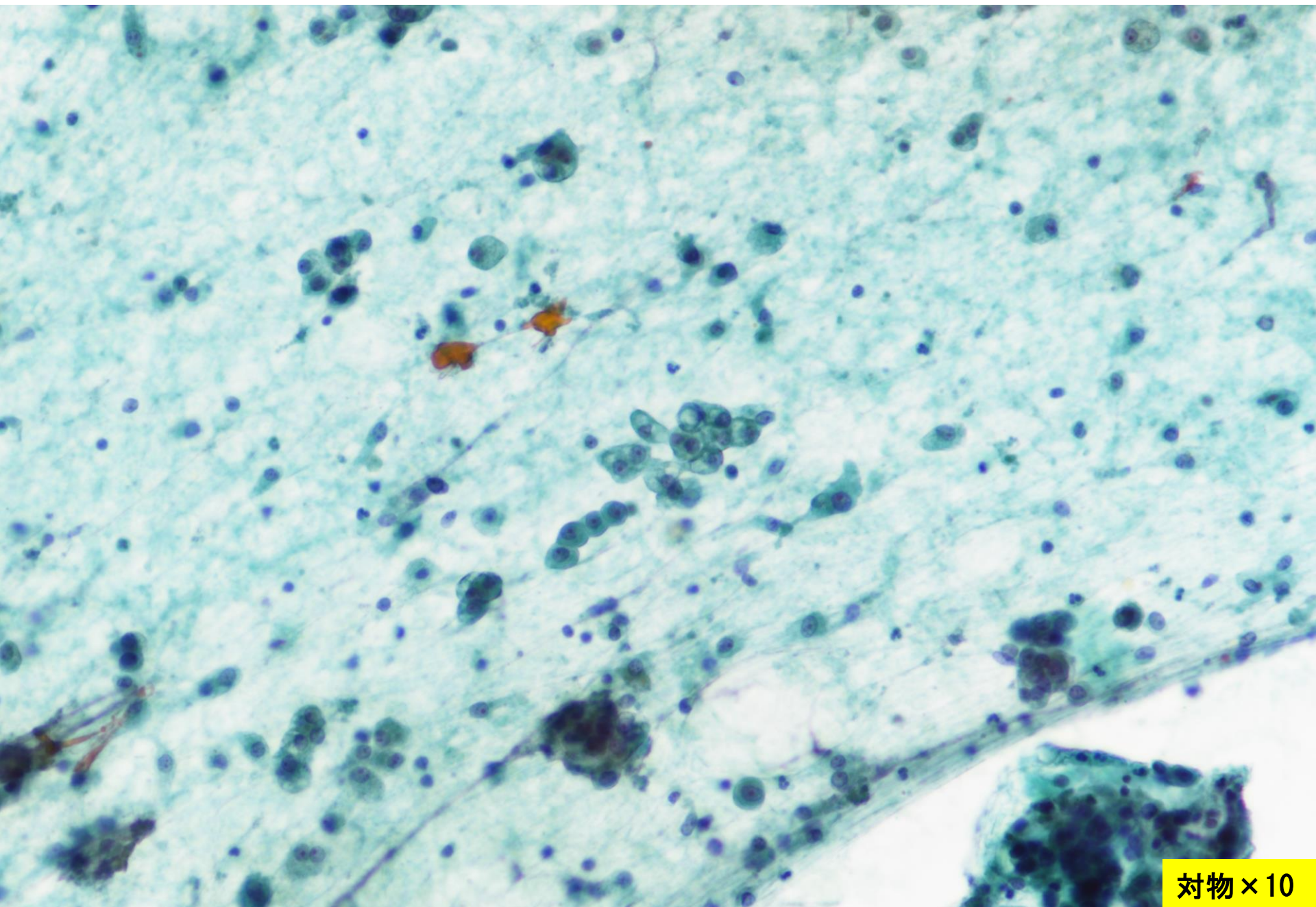
症例 3

症 例 : 60歲代, 男性

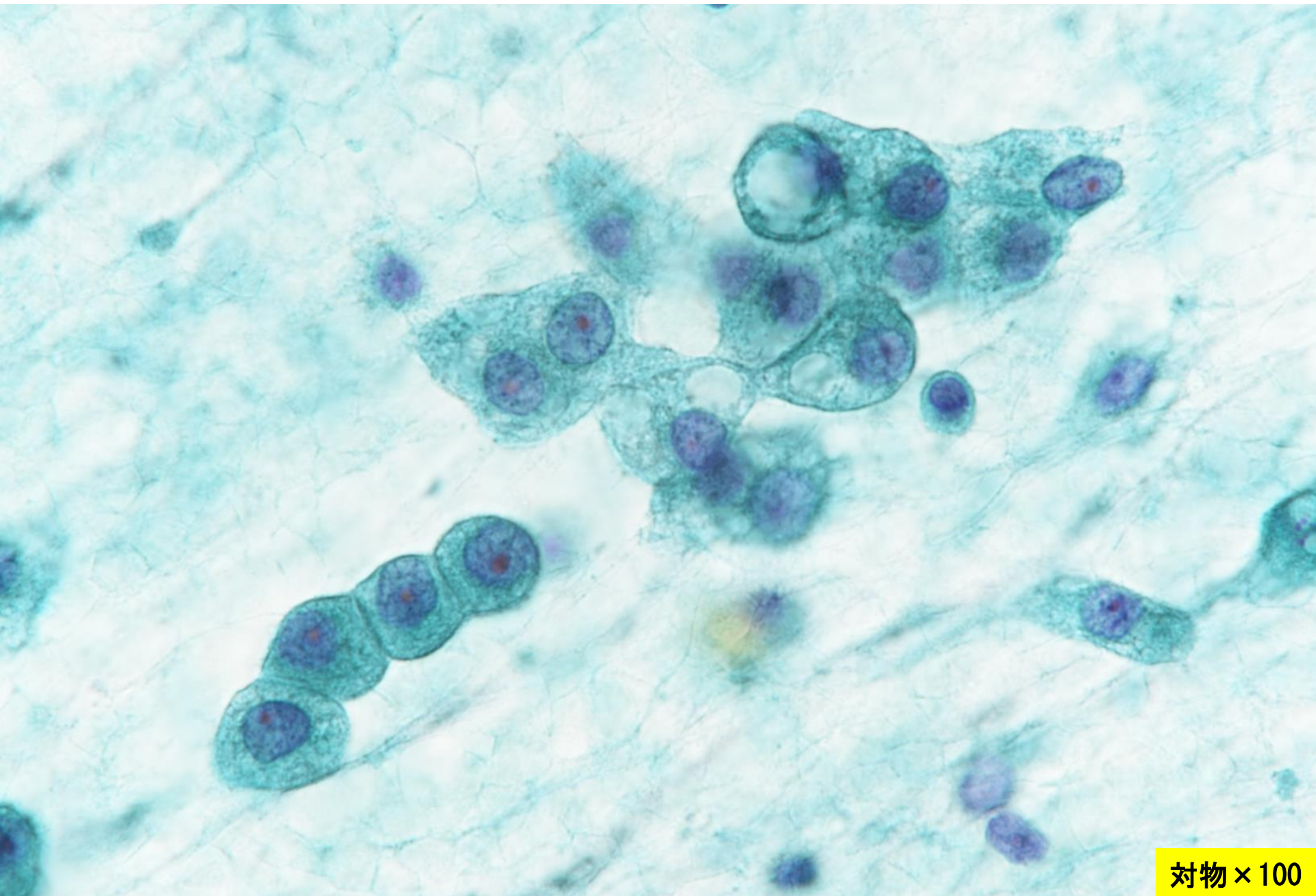
臨床所見 : 左頸部腫脹

採取部位 : 左耳下腺

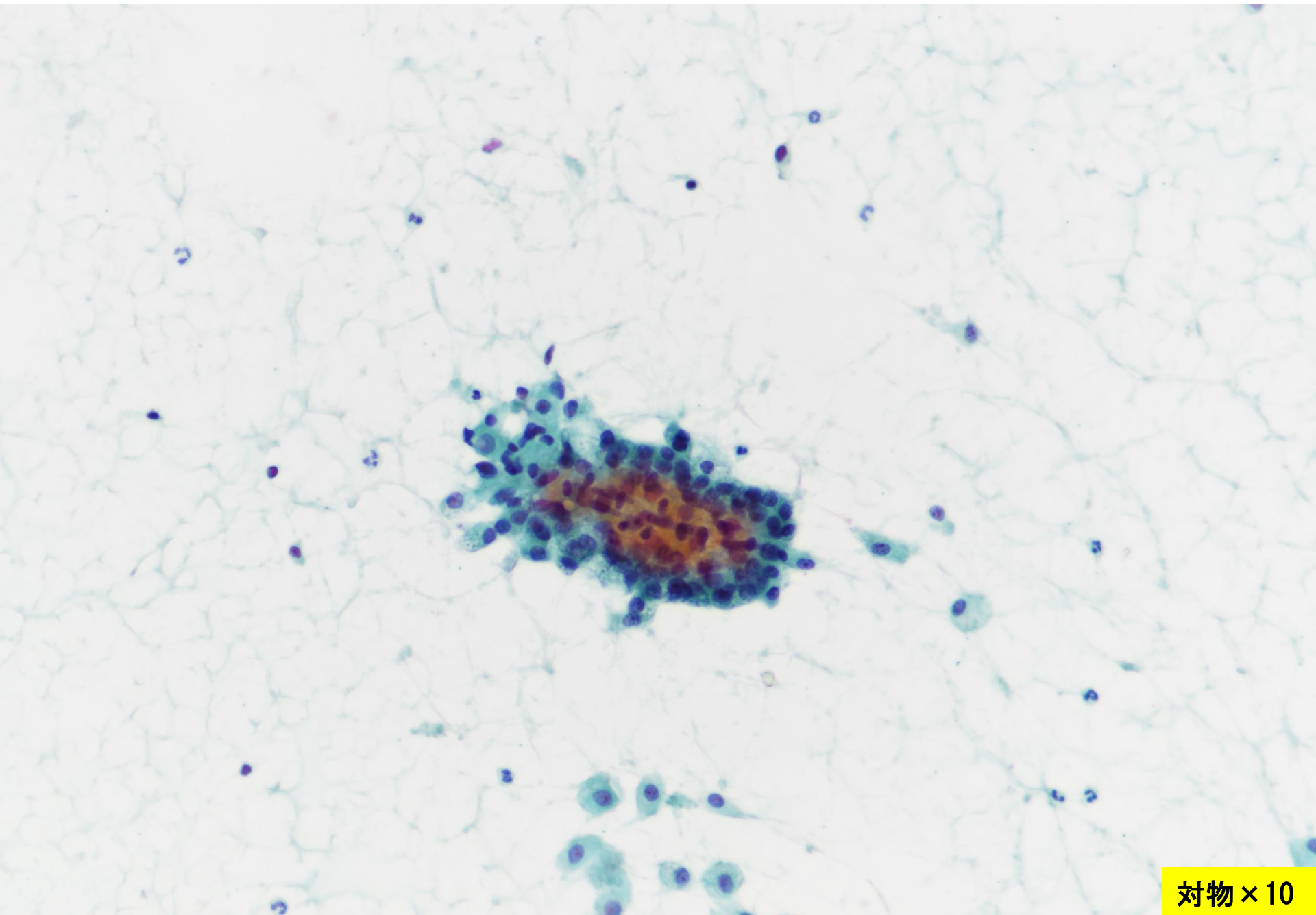
採 取 法 : 穿刺吸引細胞診



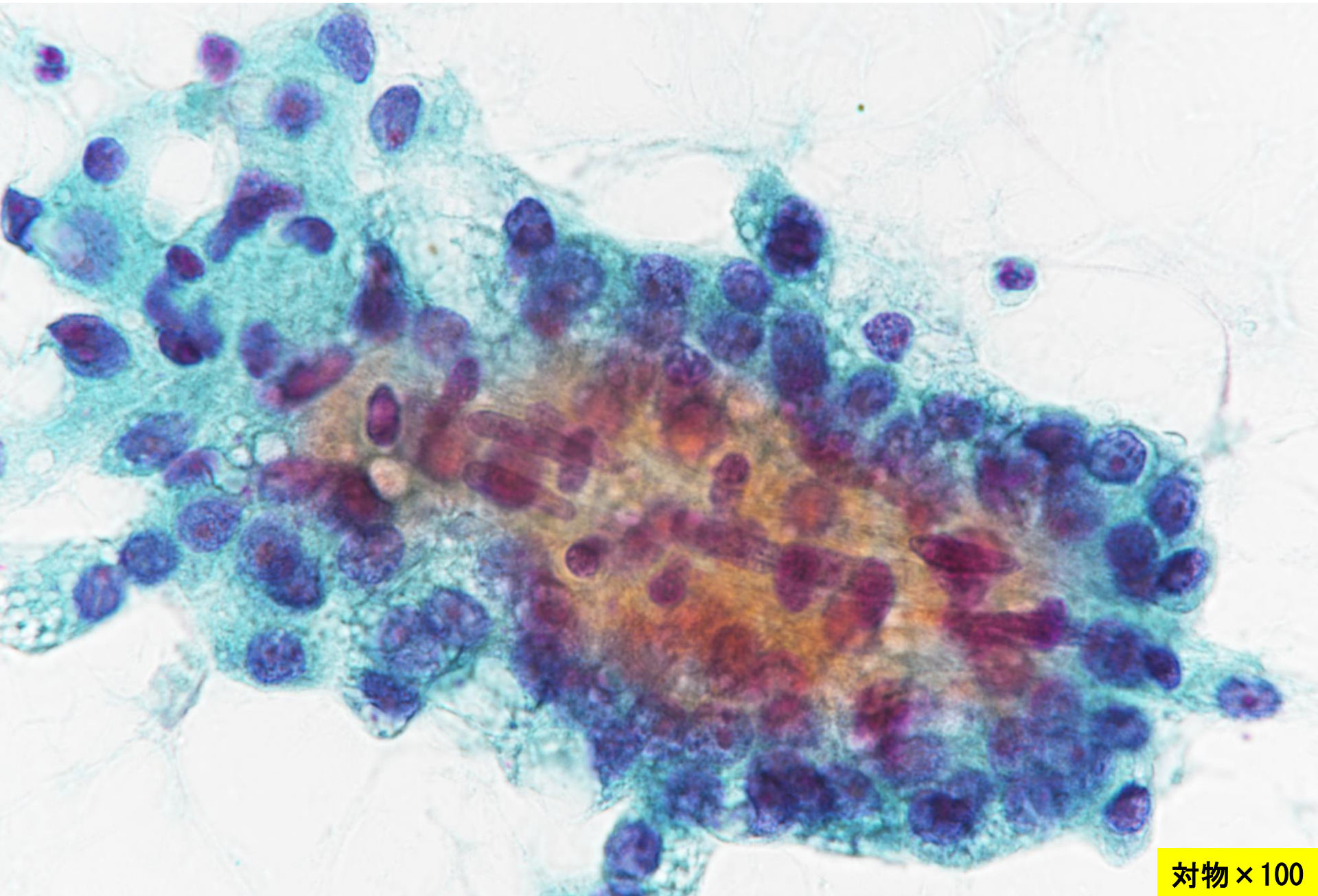
対物×10



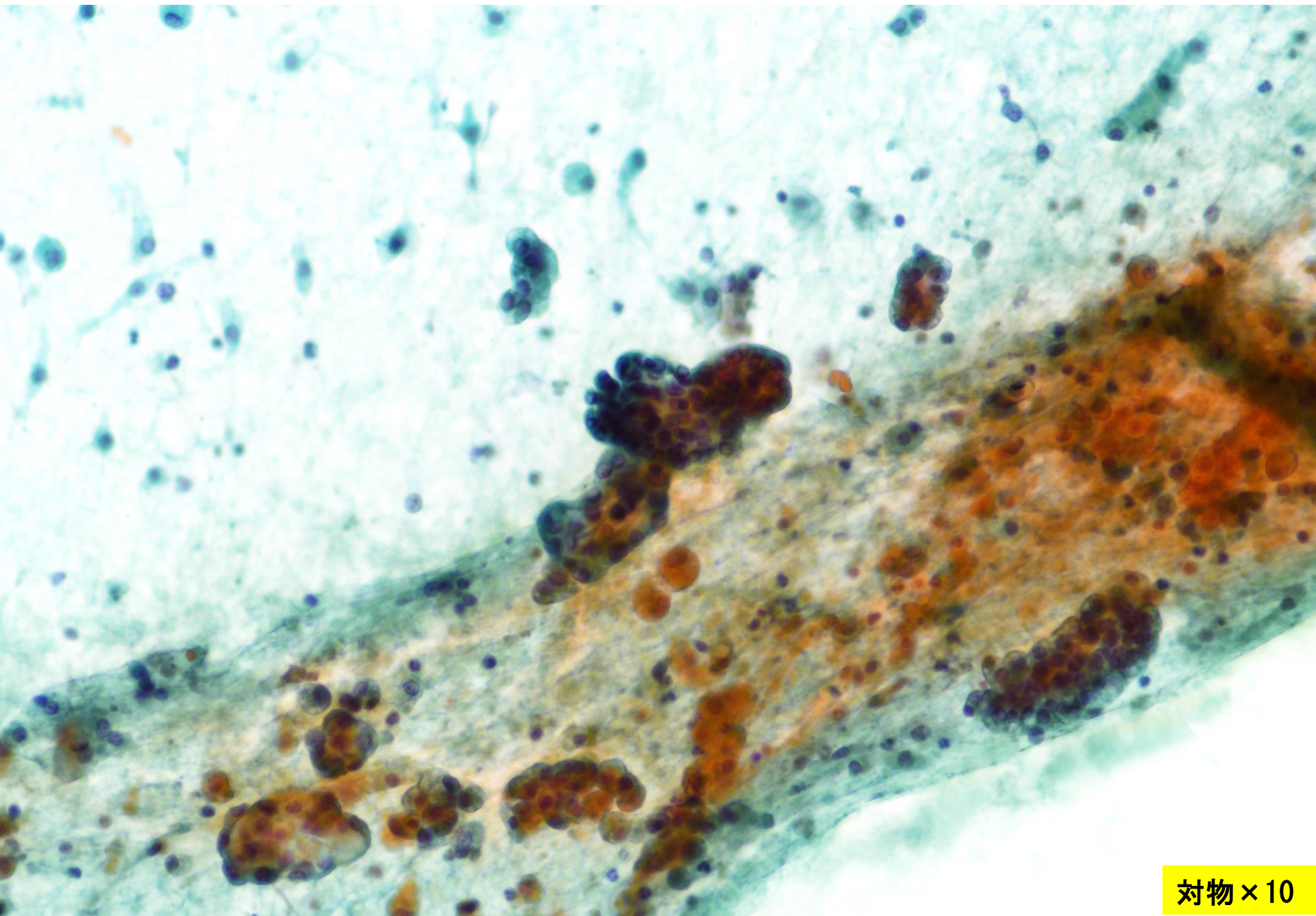
対物 × 100



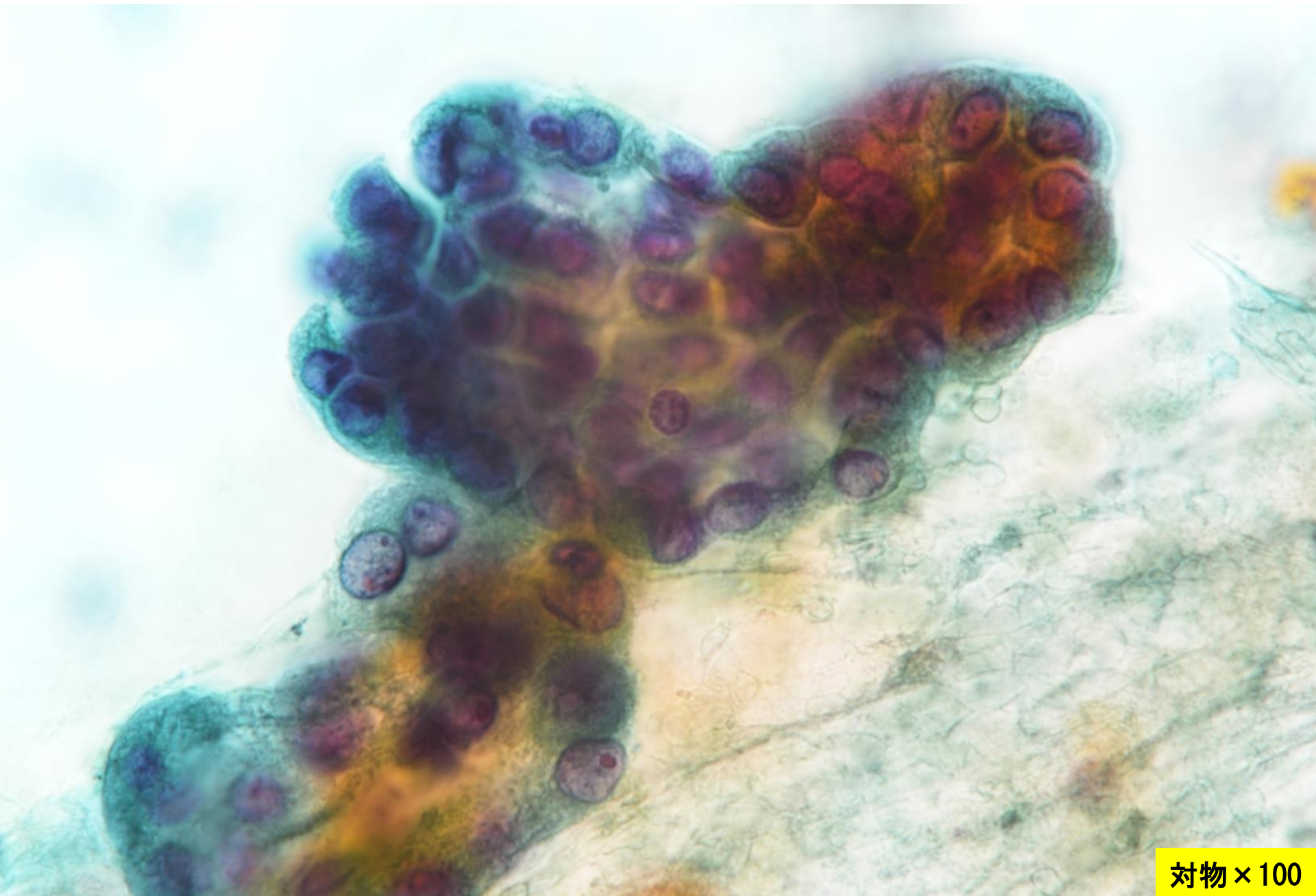
対物×10



対物 × 100



対物 × 10



対物×100

選択肢

1. 多形腺腫
2. ワルチン腫瘍
3. 腺房細胞癌
4. 粘表皮癌
5. 腺様嚢胞癌