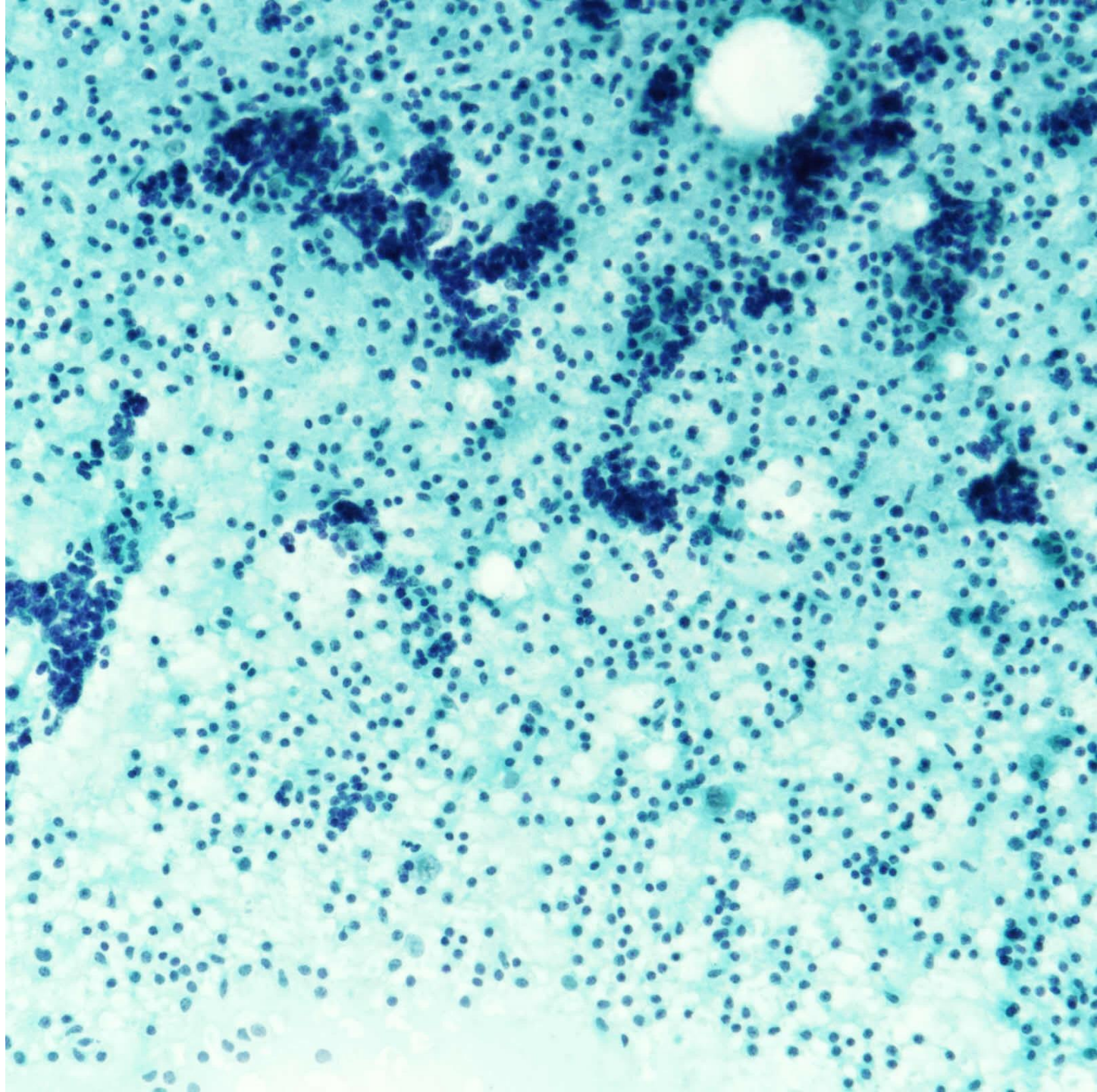
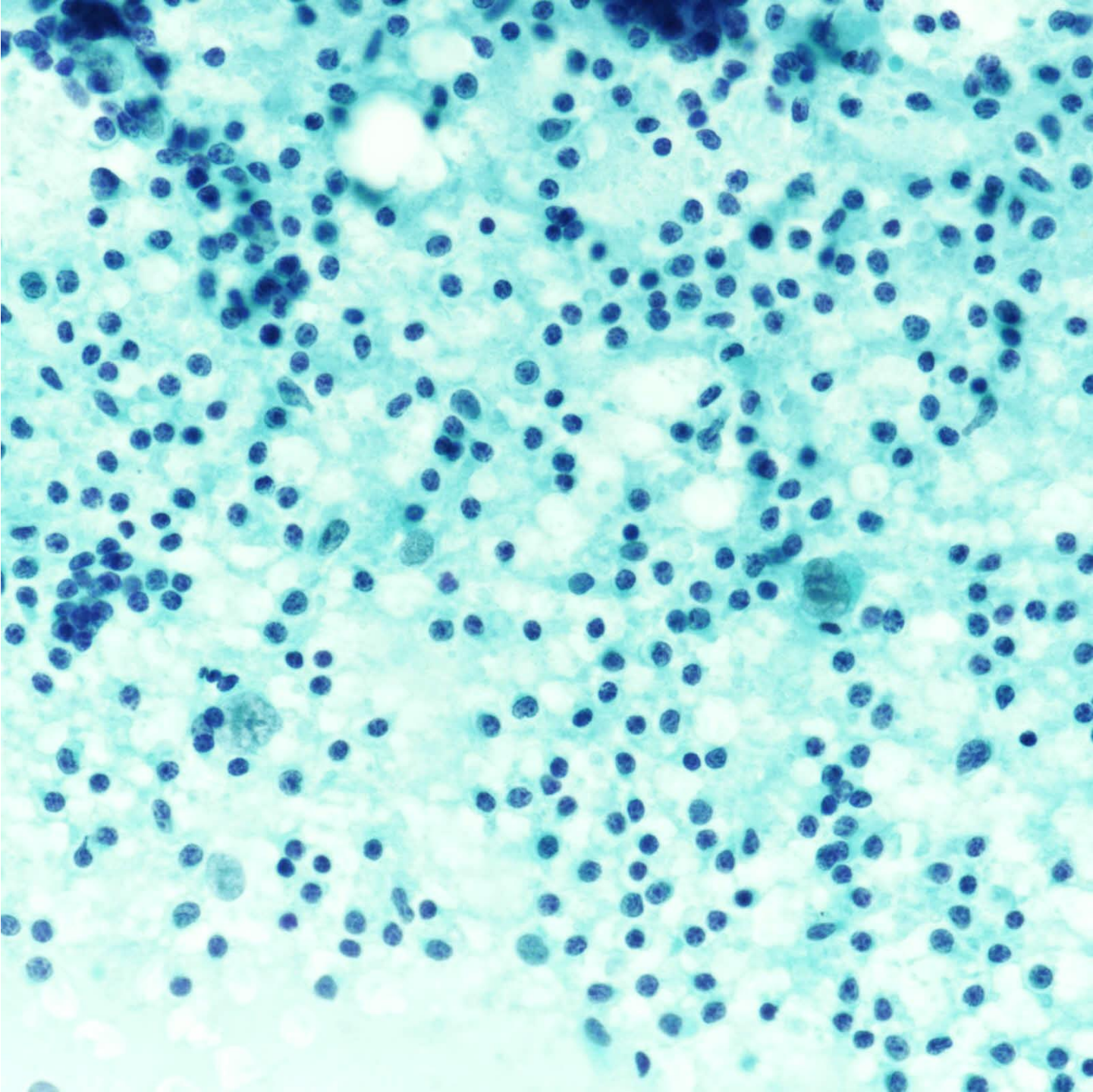


症例 3 リンパ節

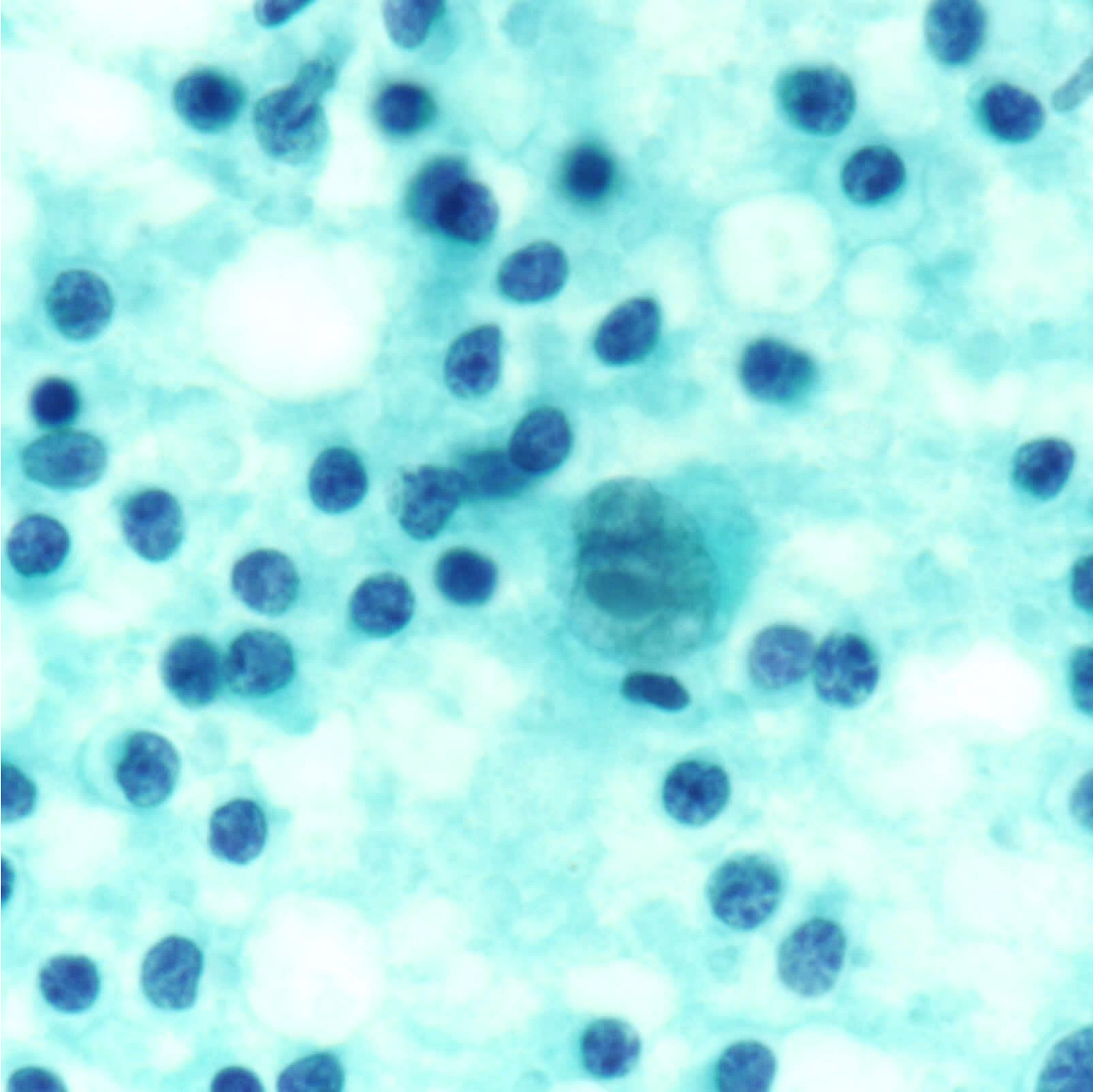
- 年齢60歳代，男性
- 主訴，臨床症状：右頸部リンパ節腫脹。
4年前より関節リウマチにてメトトレキサート内服中。
- 採取部位：右頸部リンパ節
- 採取方法：リンパ節穿刺吸引細胞診



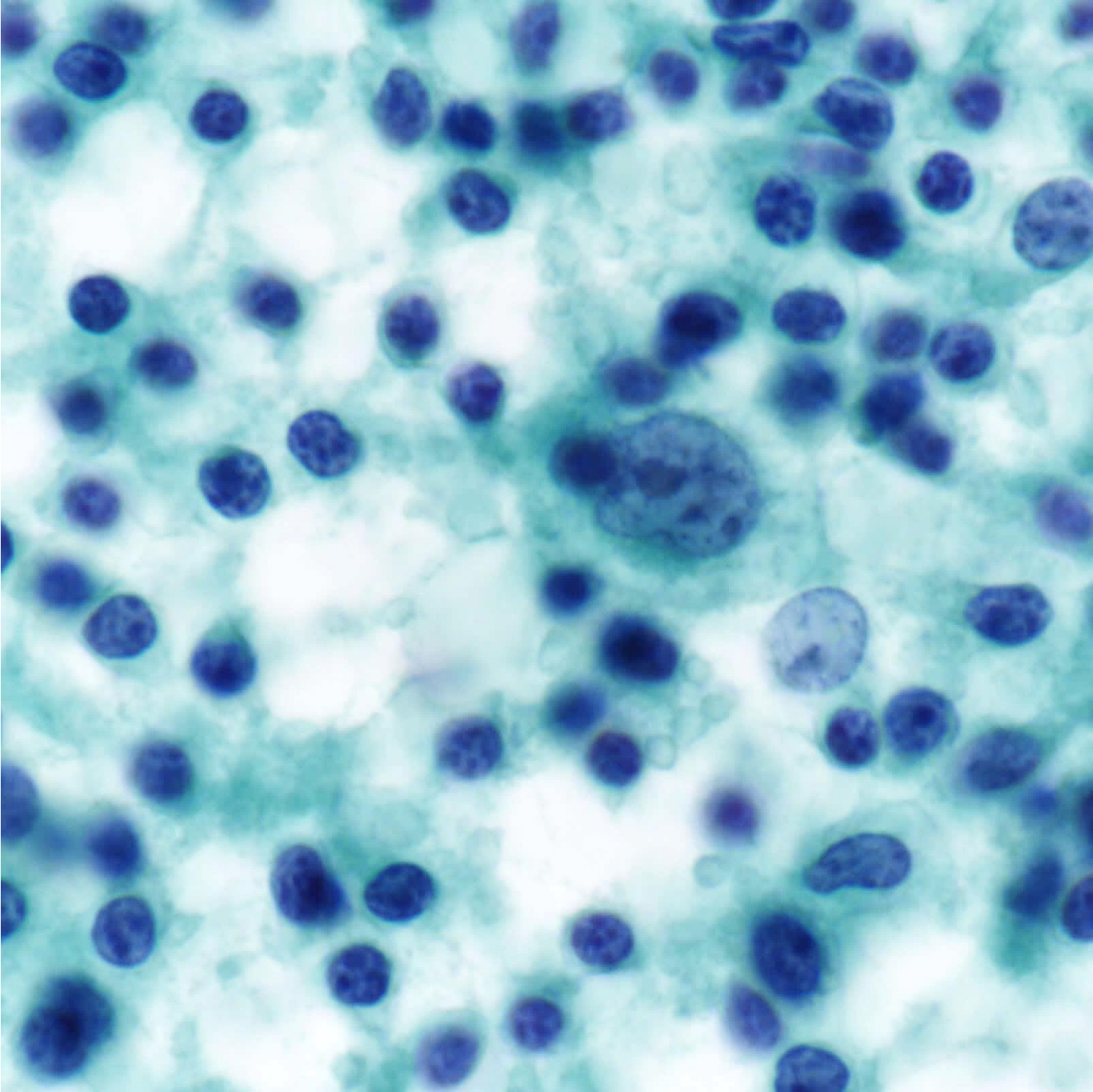
x 10



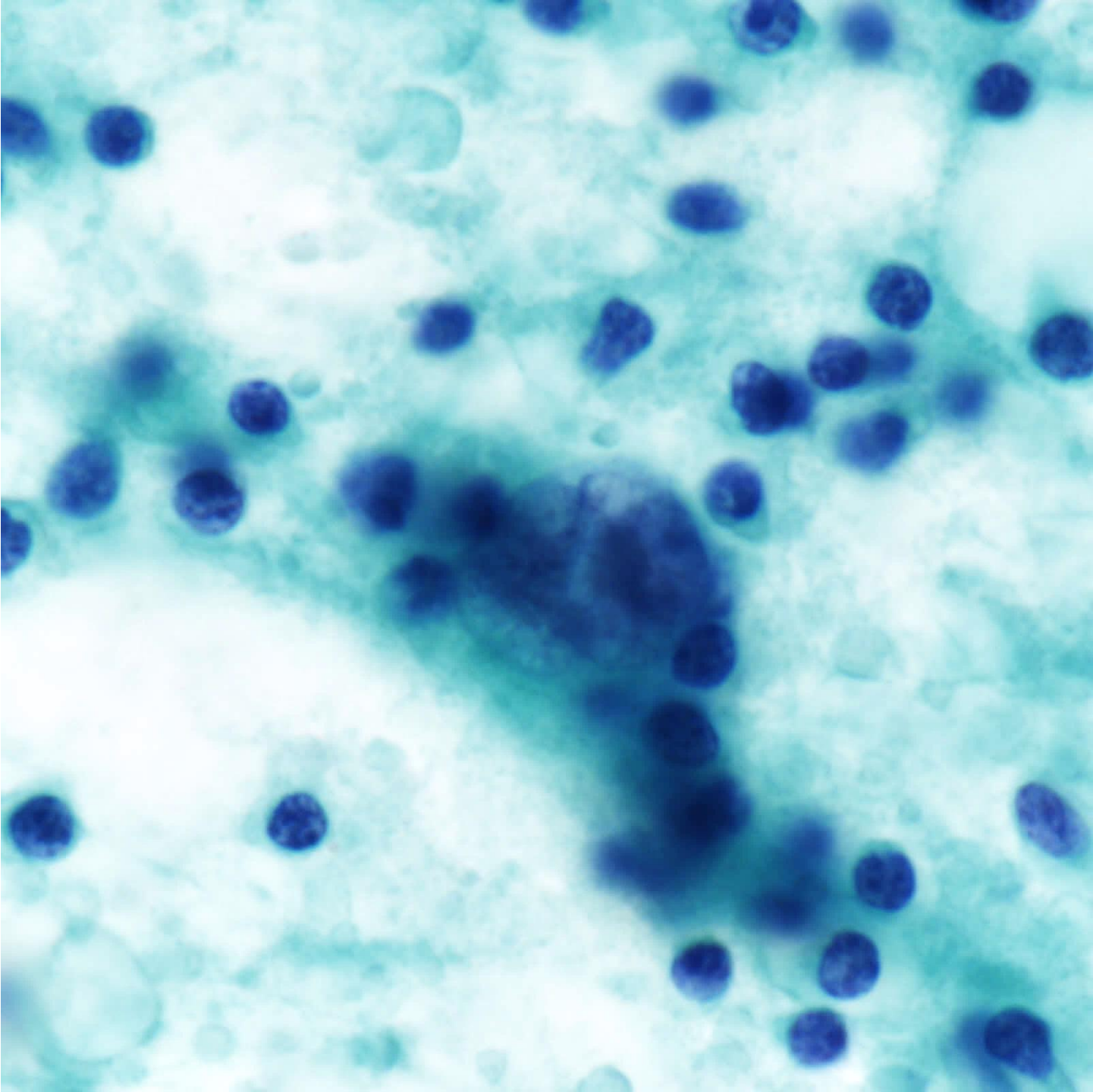
x 20



x 60



x 60



x 60

選択肢

- ①反応性リンパ節炎
- ②濾胞性リンパ腫
- ③びまん性大細胞型B細胞リンパ腫
- ④ホジキンリンパ腫
- ⑤癌腫の転移