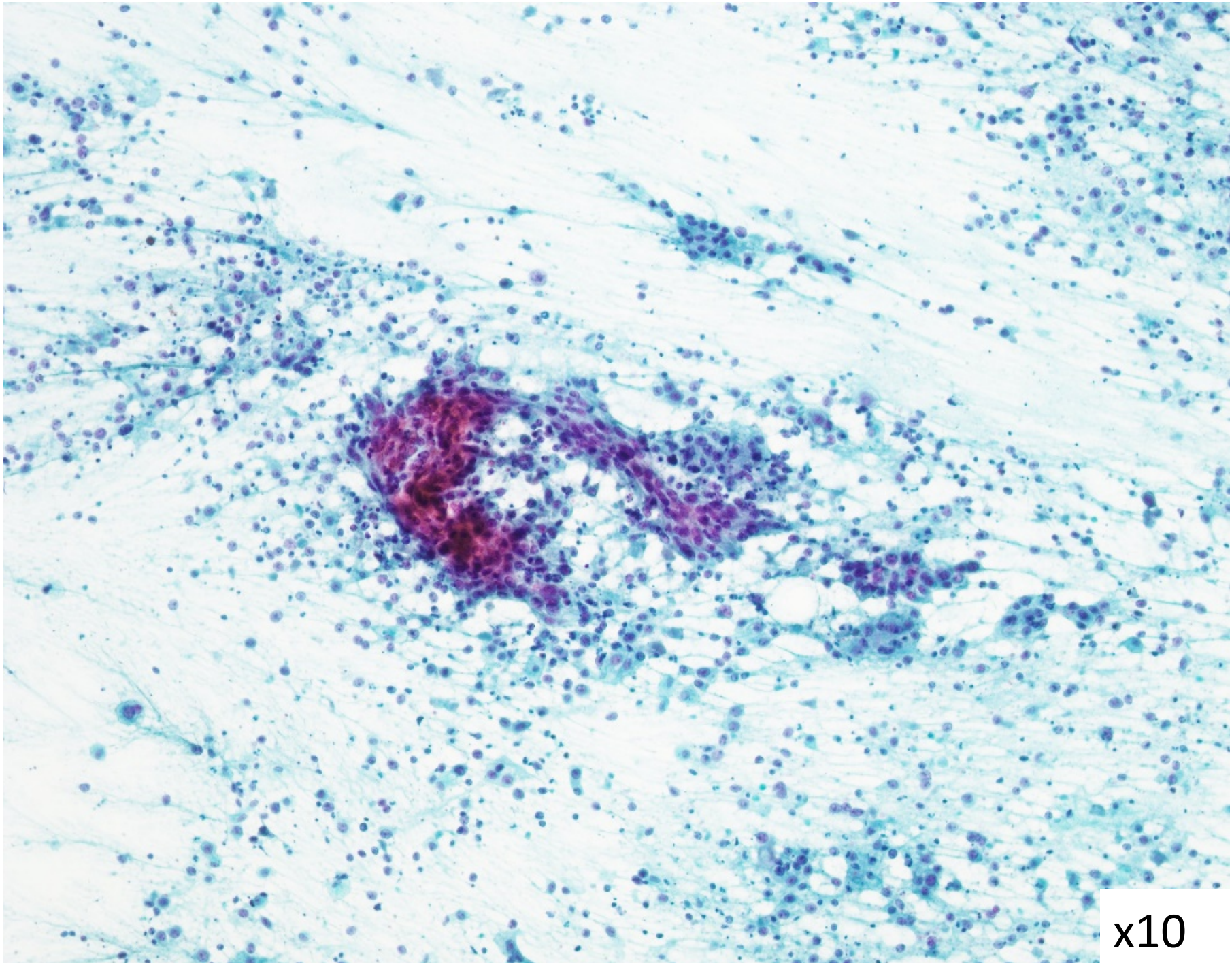
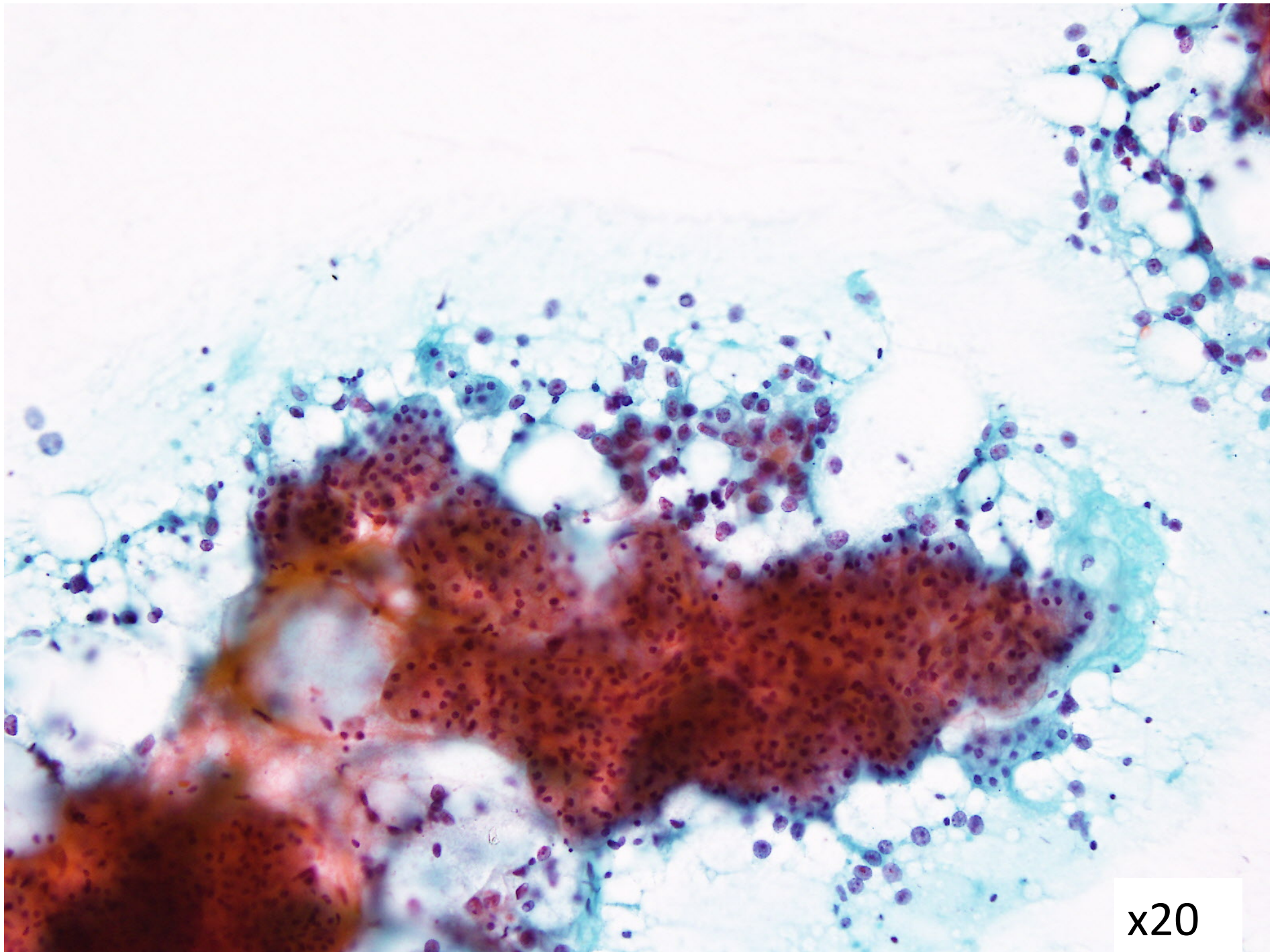


【症例2 唾液腺】

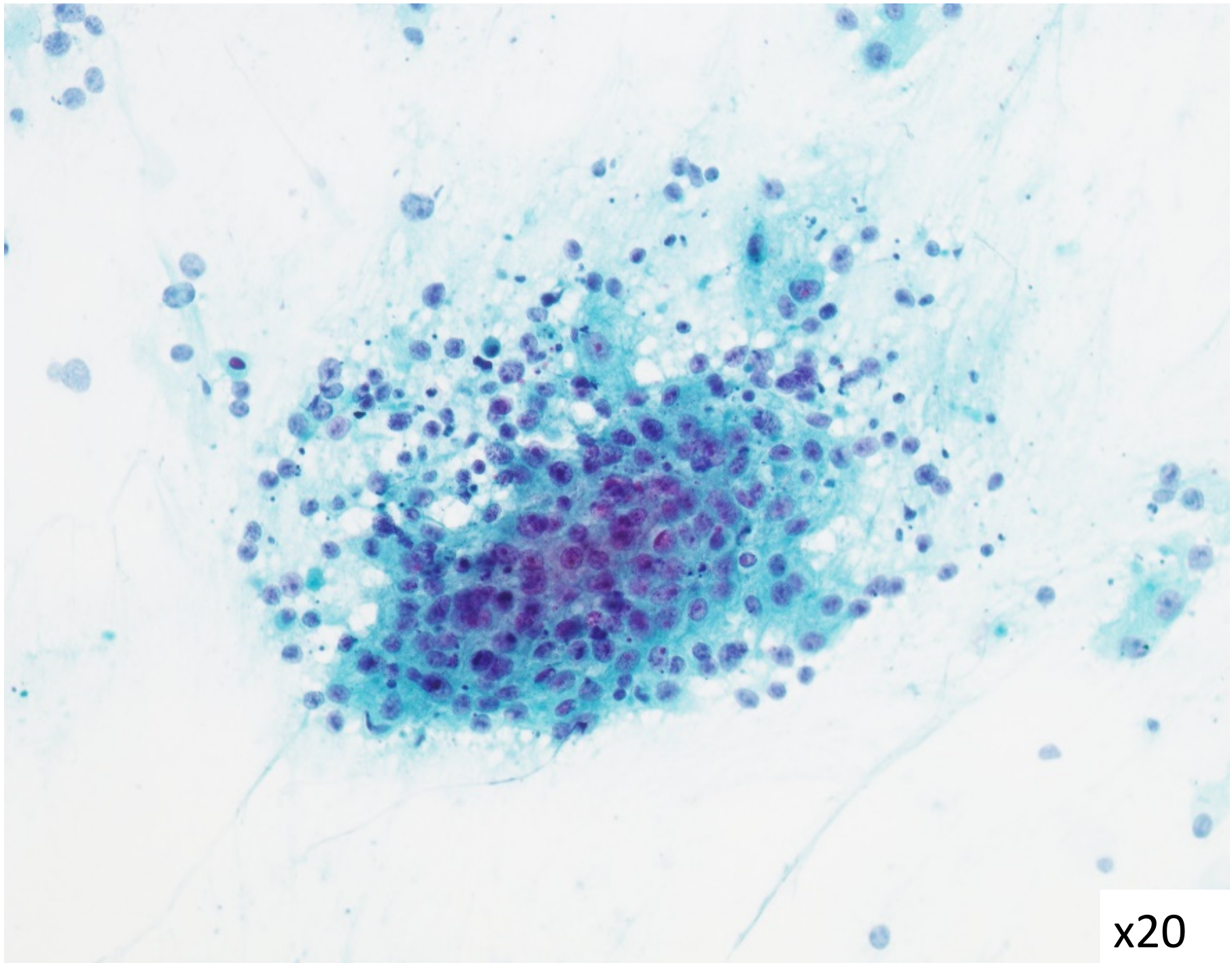
- ・症例：50歳代男性
- ・主訴：左耳下部に腫瘤自覚
- ・臨床症状：可動性やや不良、圧痛なし
- ・採取部位：左耳下腺
- ・採取方法：穿刺吸引細胞診



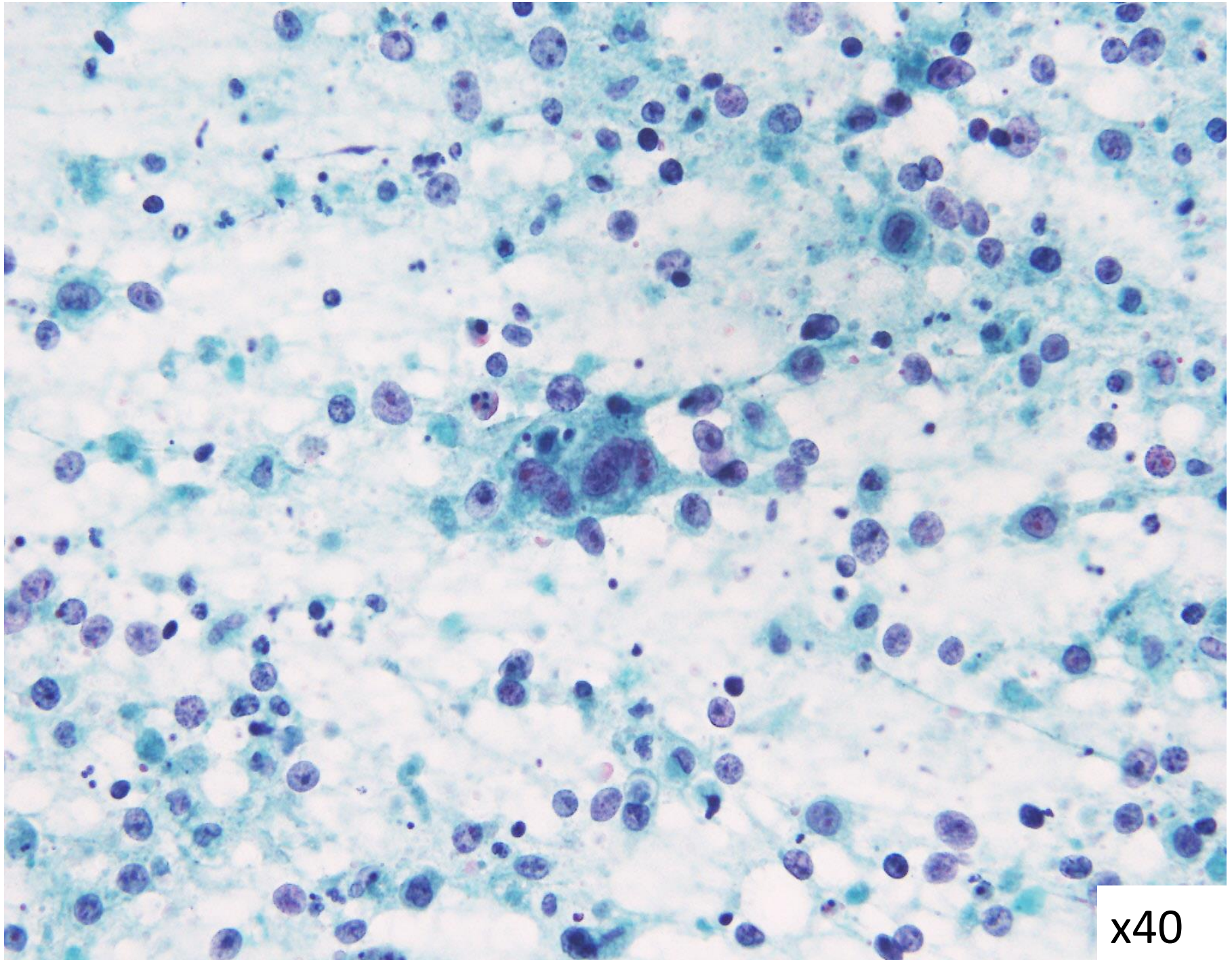
x10



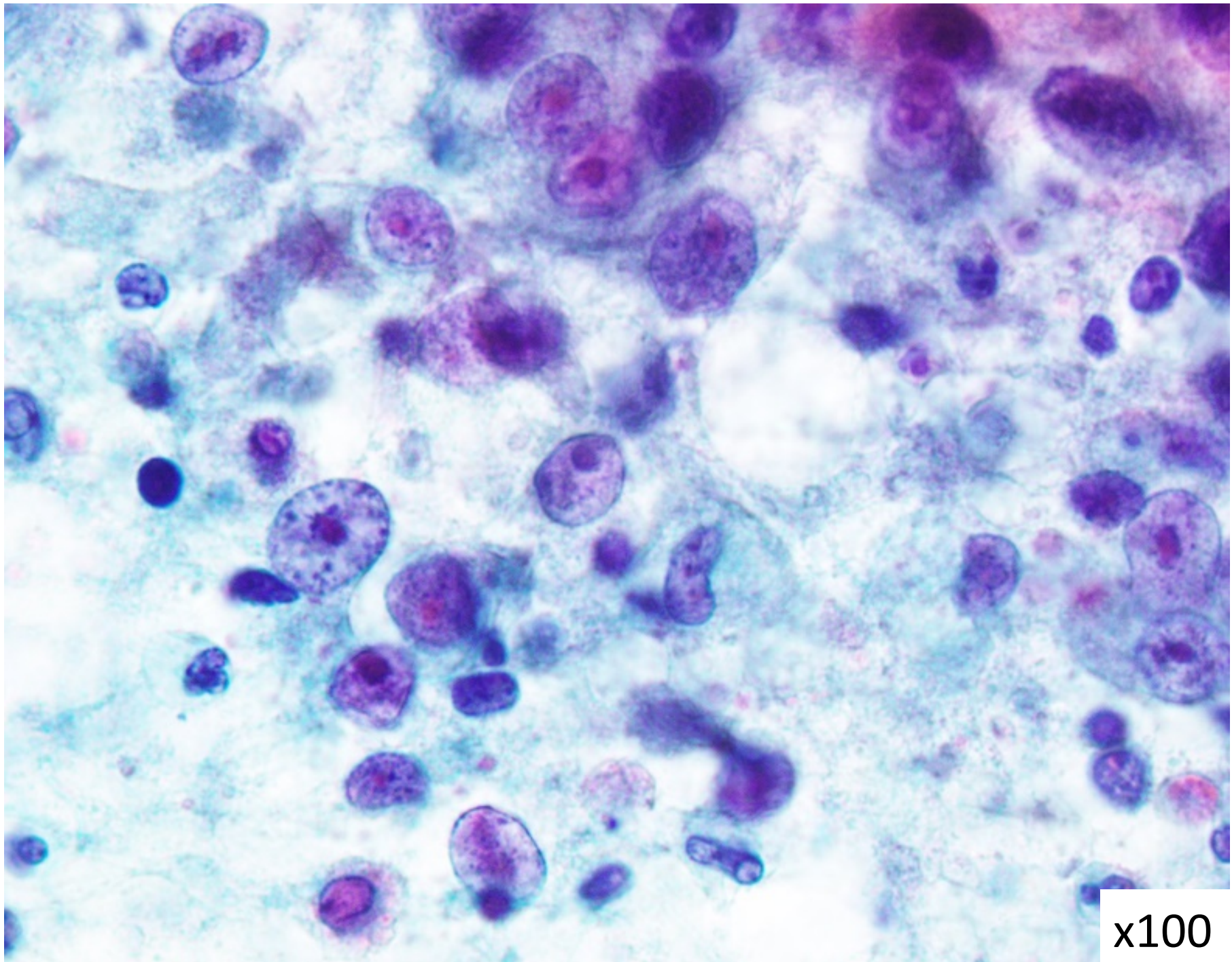
x20



x20



x40



x100

【選択肢】

- ① 多形腺腫
- ② ワルチン腫瘍
- ③ 唾液腺導管癌
- ④ 腺房細胞癌
- ⑤ 粘表皮癌