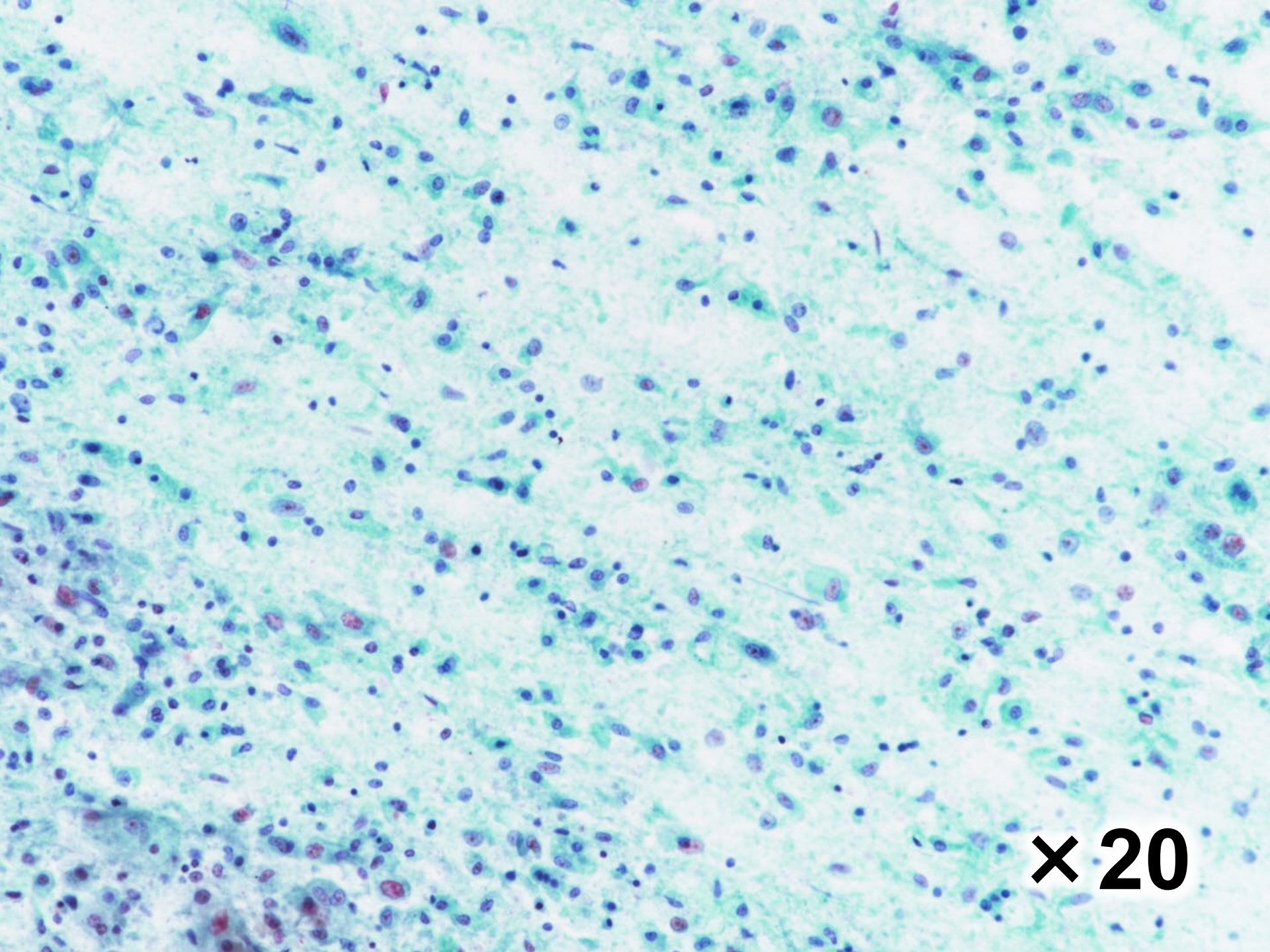
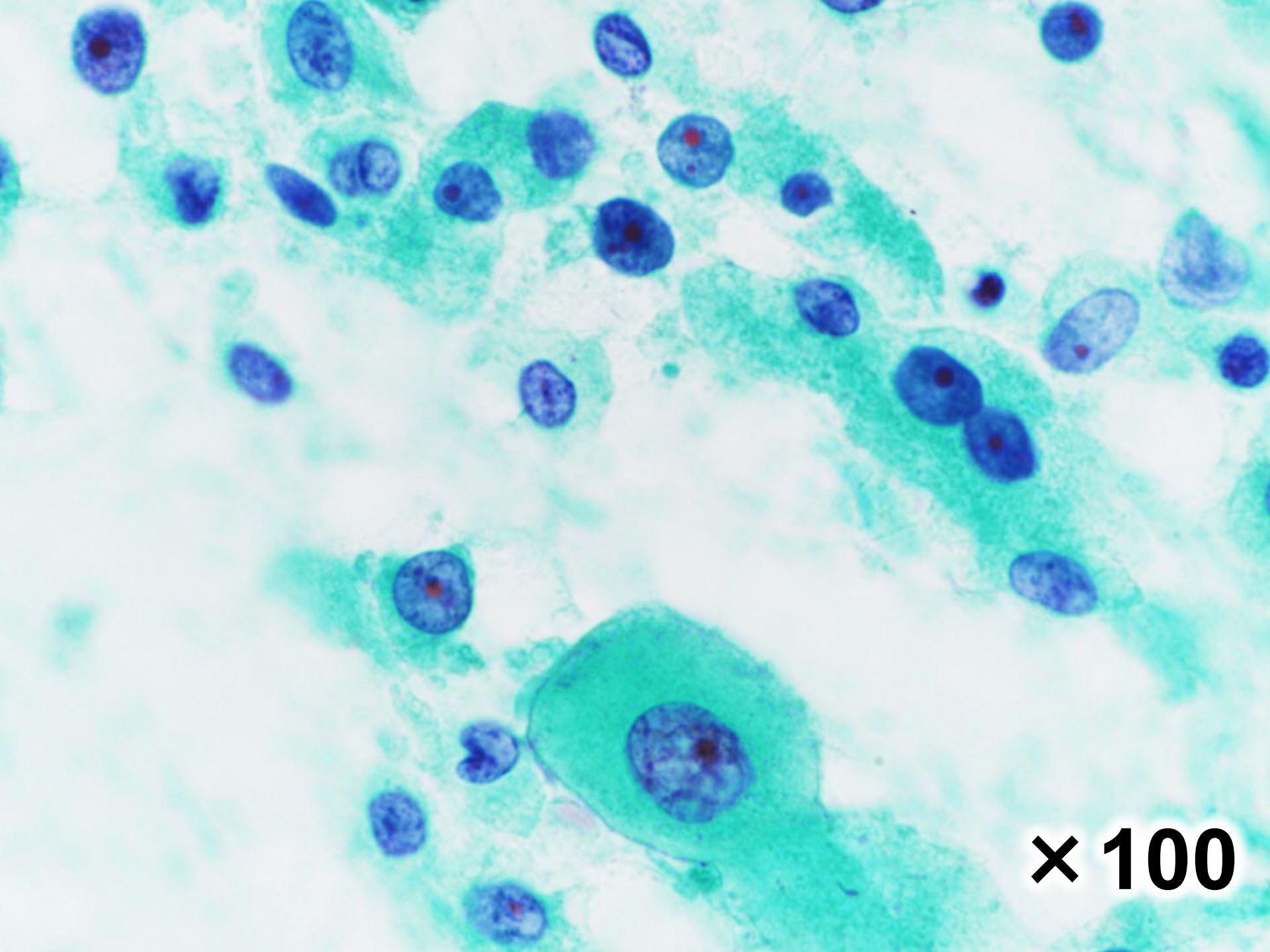


症例2 呼吸器

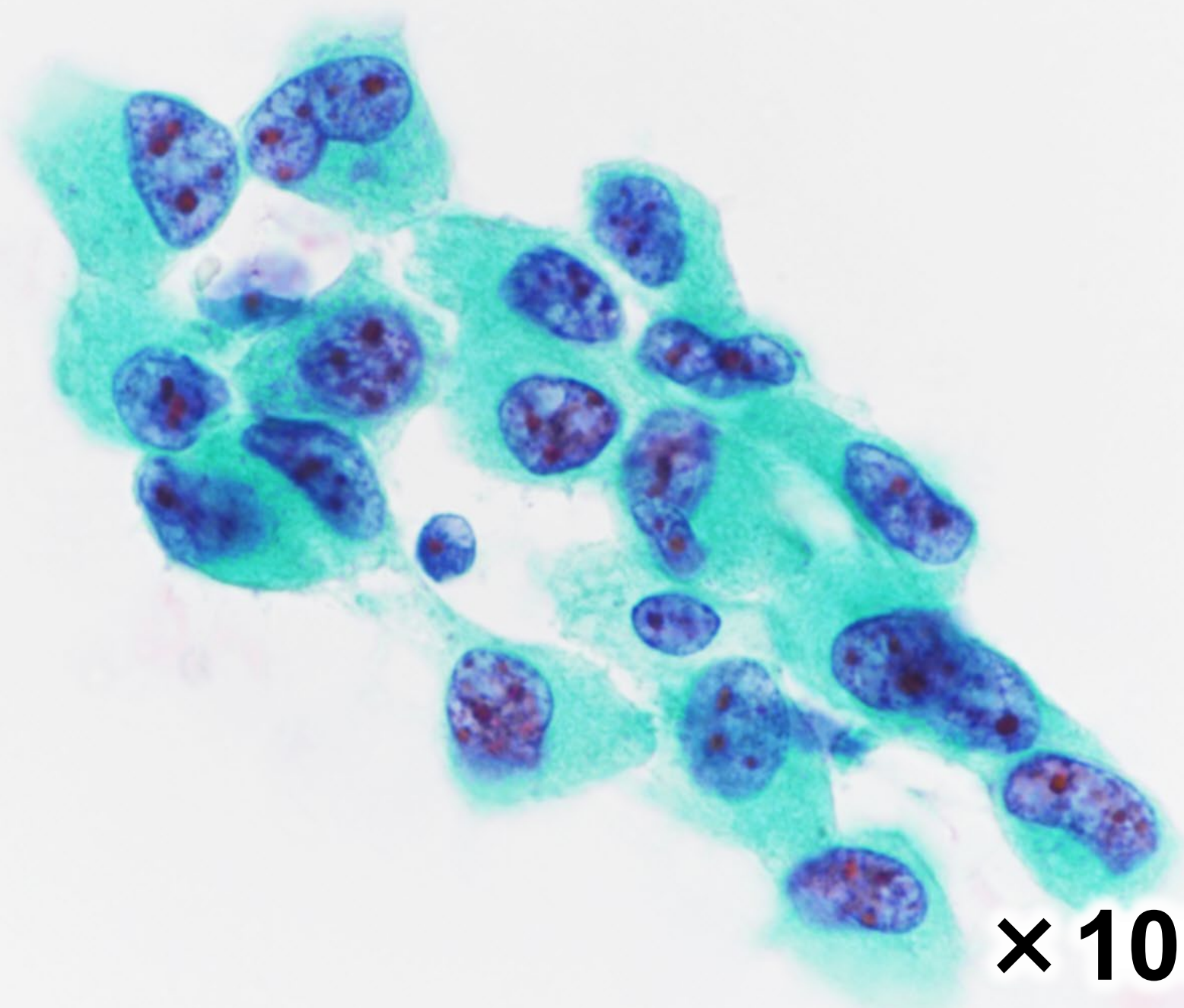
- 症 例 : 50代, 男性
- 主 訴 : 特になし
- 既 往 歴 : ALK陰性未分化大細胞リンパ腫に対して
化学療法施行中
- 臨床所見 : 胸部X線にて両側下肺野に透過性の低下
あり
- 採取部位 : 左肺 上葉
- 採取方法 : 摘出材料
- 標本作製 : 捺印



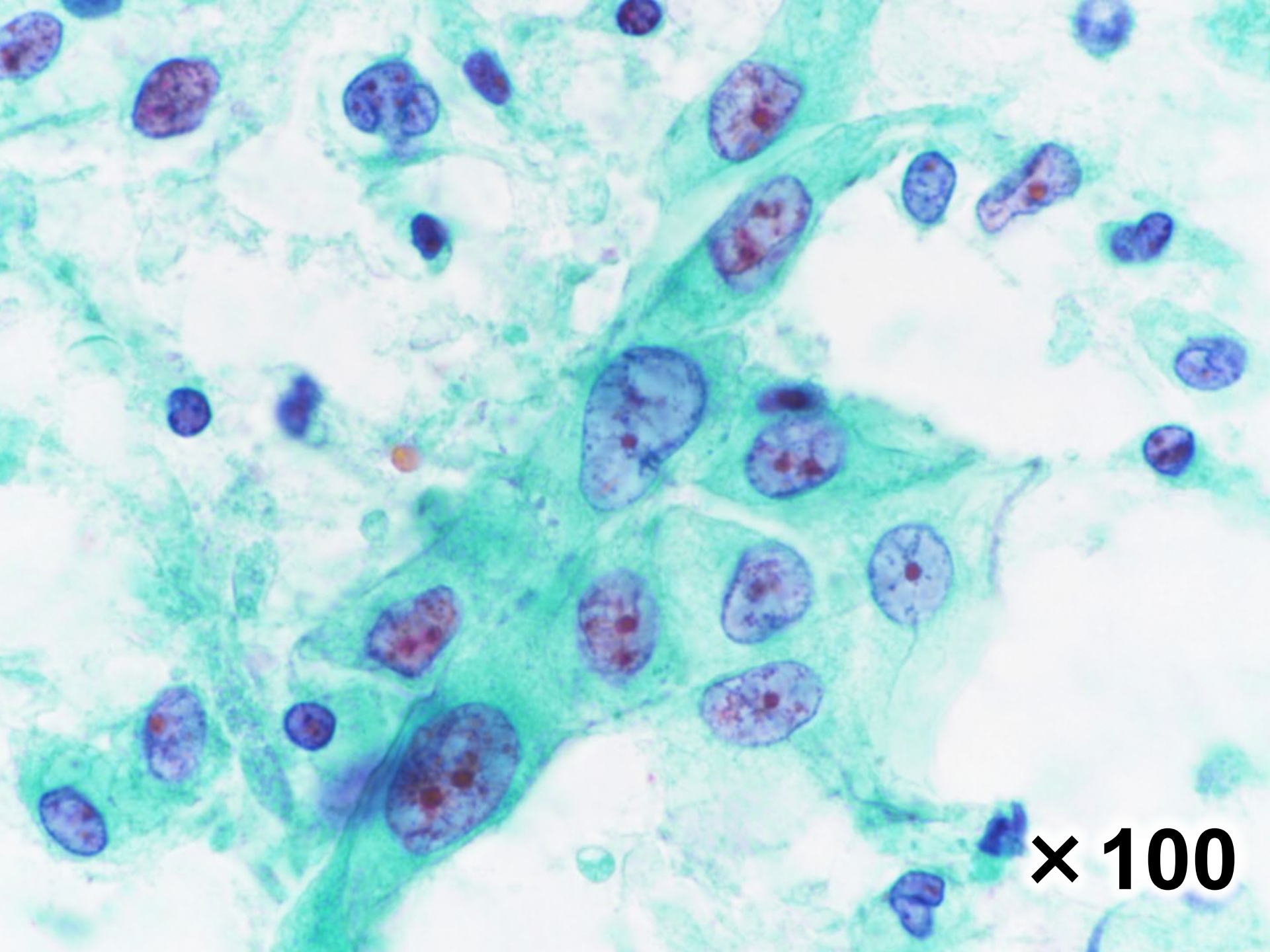
× 20



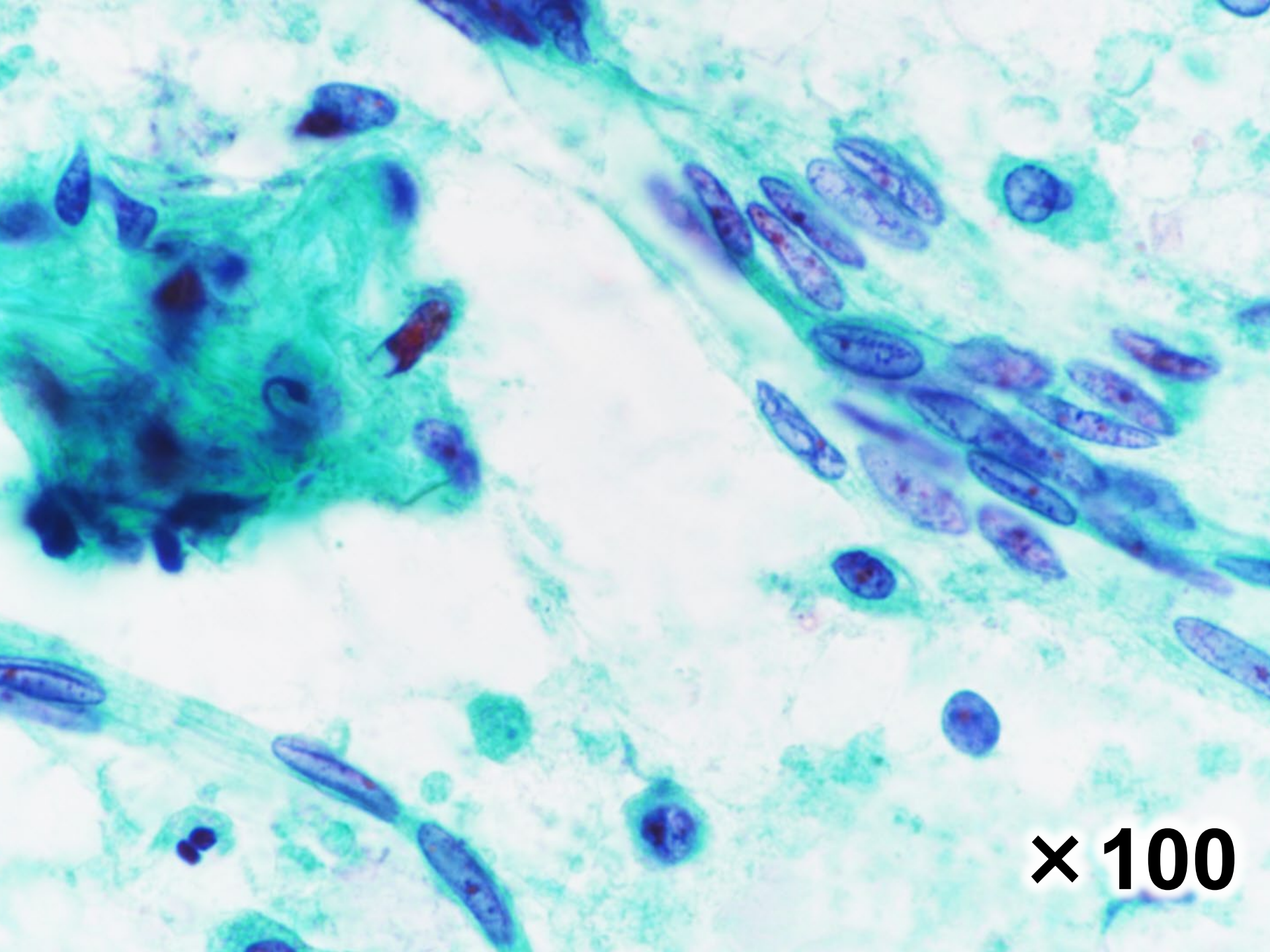
× 100



× 100



× 100



× 100

選択肢

1. 良性異型細胞
2. 腺癌
3. 腺扁平上皮癌
4. 癌肉腫
5. 悪性リンパ腫