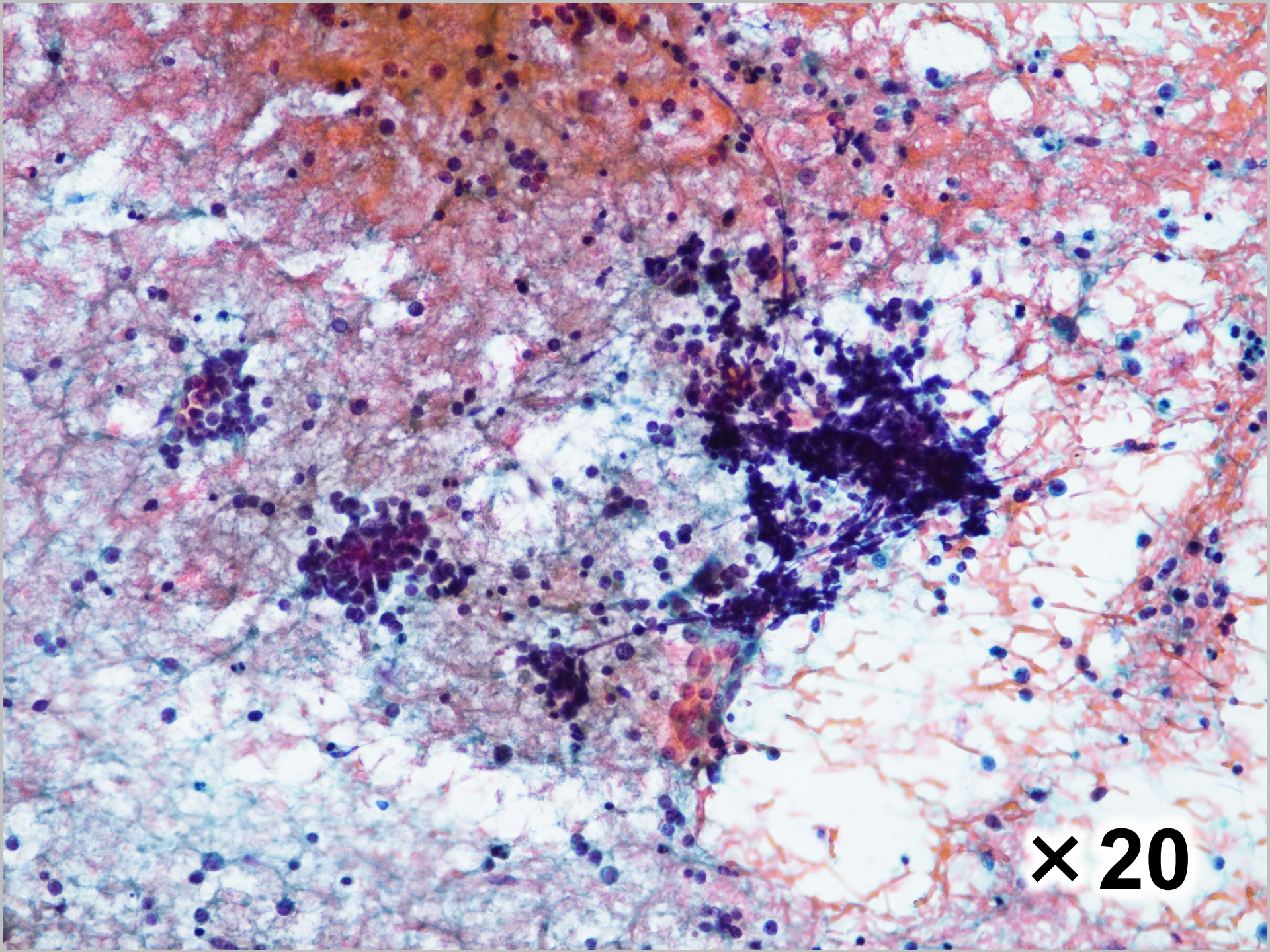
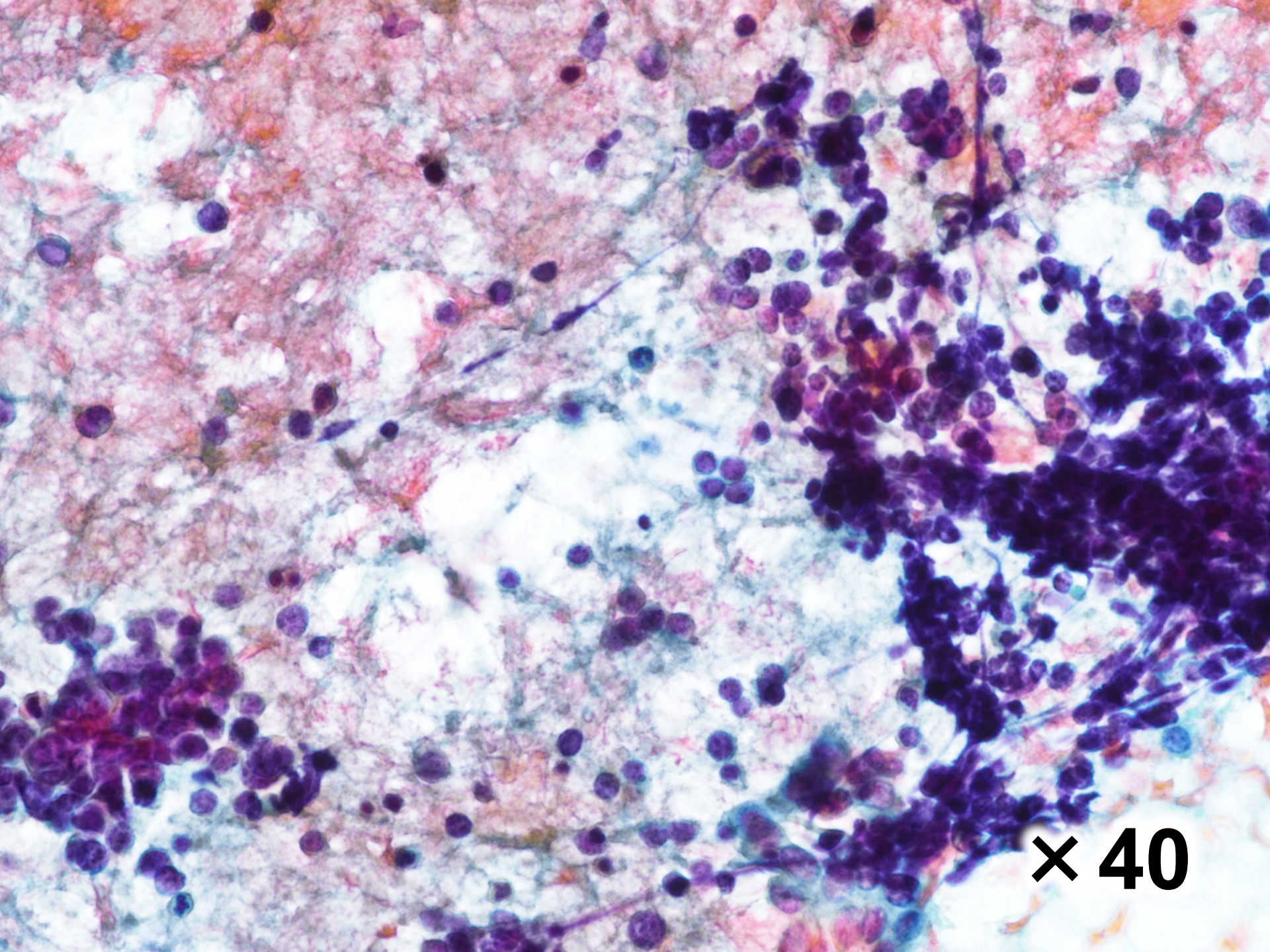


病例2 子宫体部

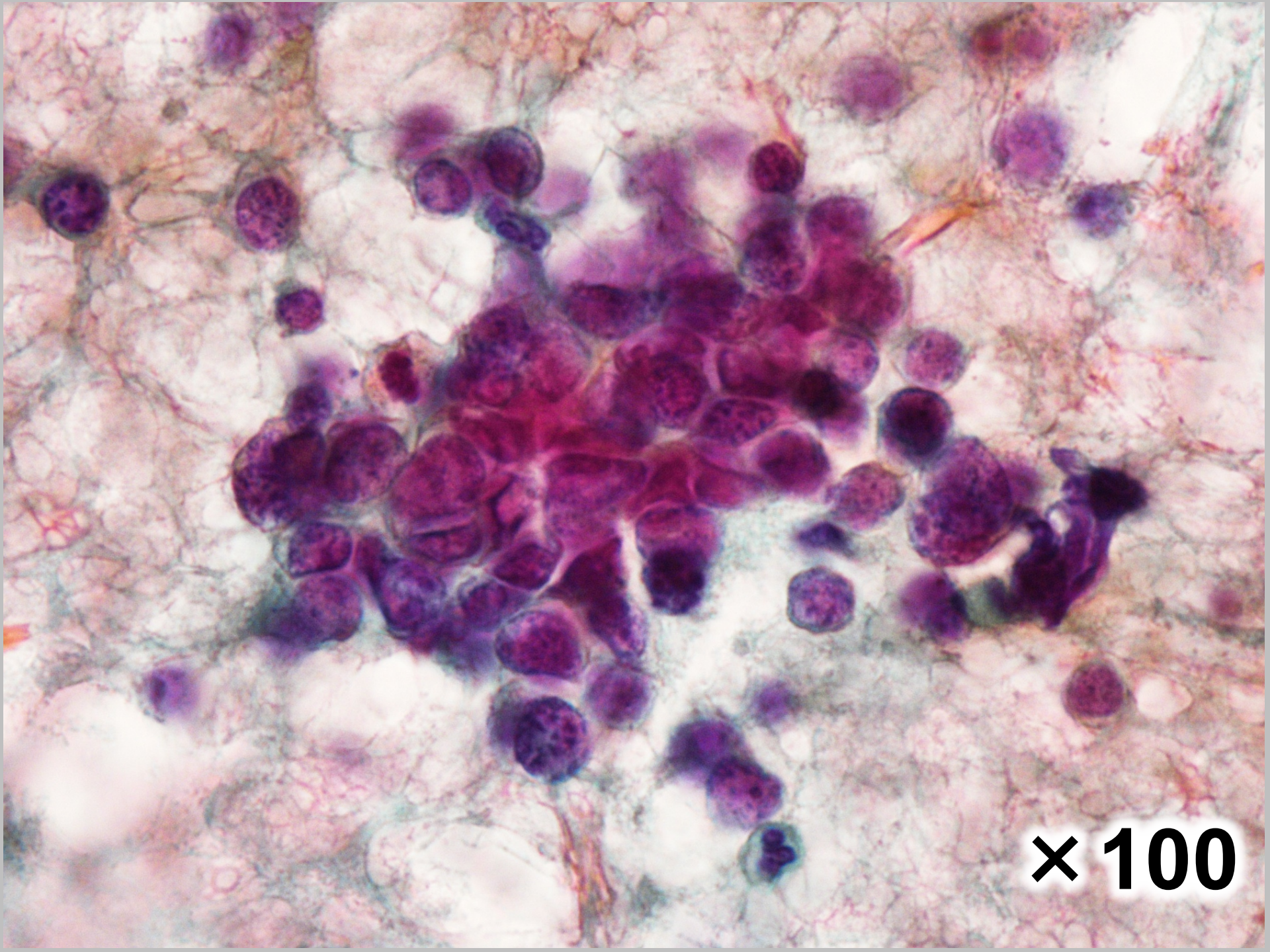
- 症 例 : 60代
- 主 訴 : 不正出血にて当院紹介受診
- 既往歴 : 50代後半に左乳房全摘術施行. 肝転移あり StageIV ハーセプチン投与. 再発無し.
- 臨床所見 : 超音波上多発筋腫と内膜肥厚を認める
- 採取部位 : 子宮体部
- 採取方法 : エンドサイト
- 標本作製 : 従来法



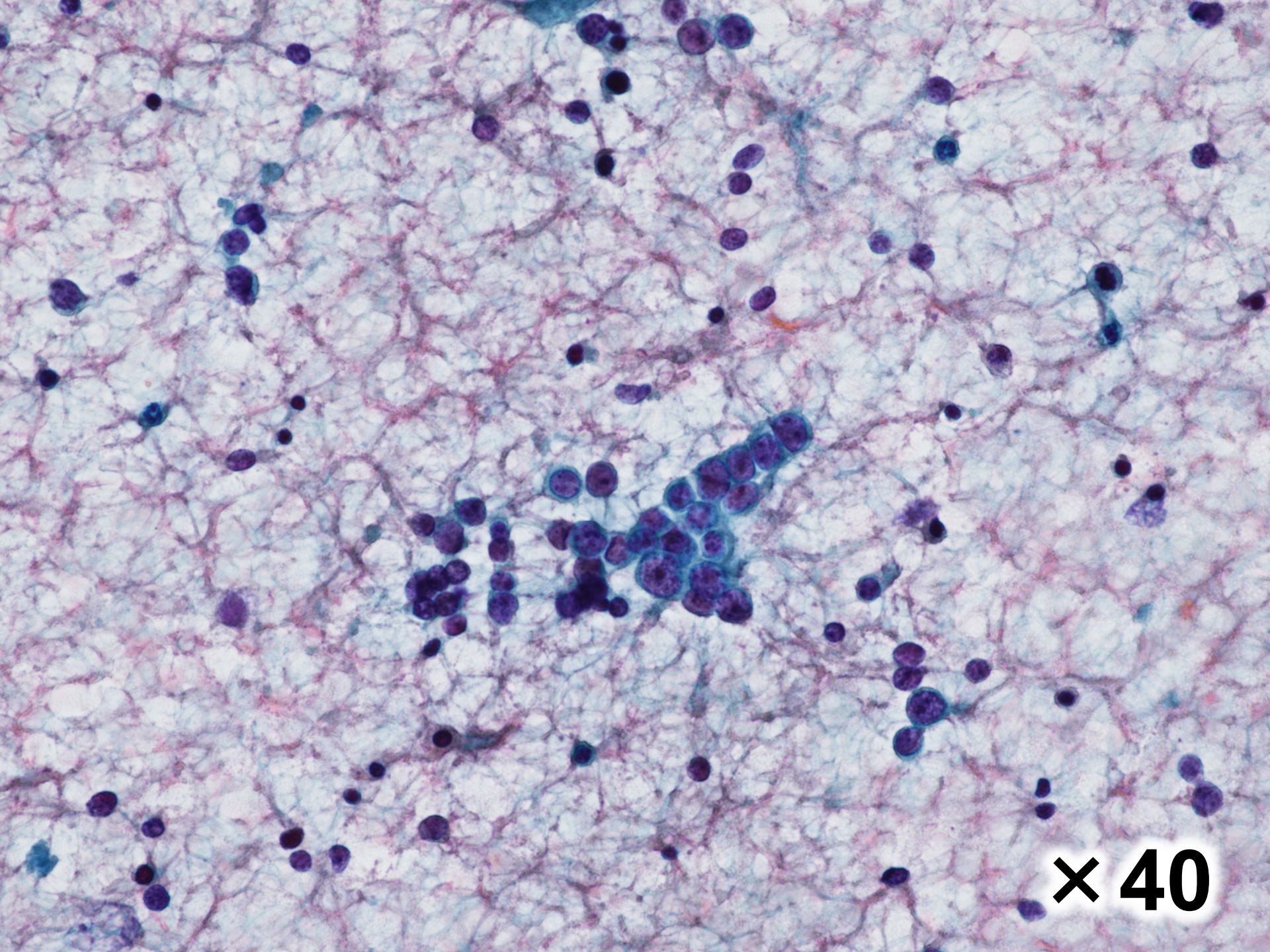
× 20



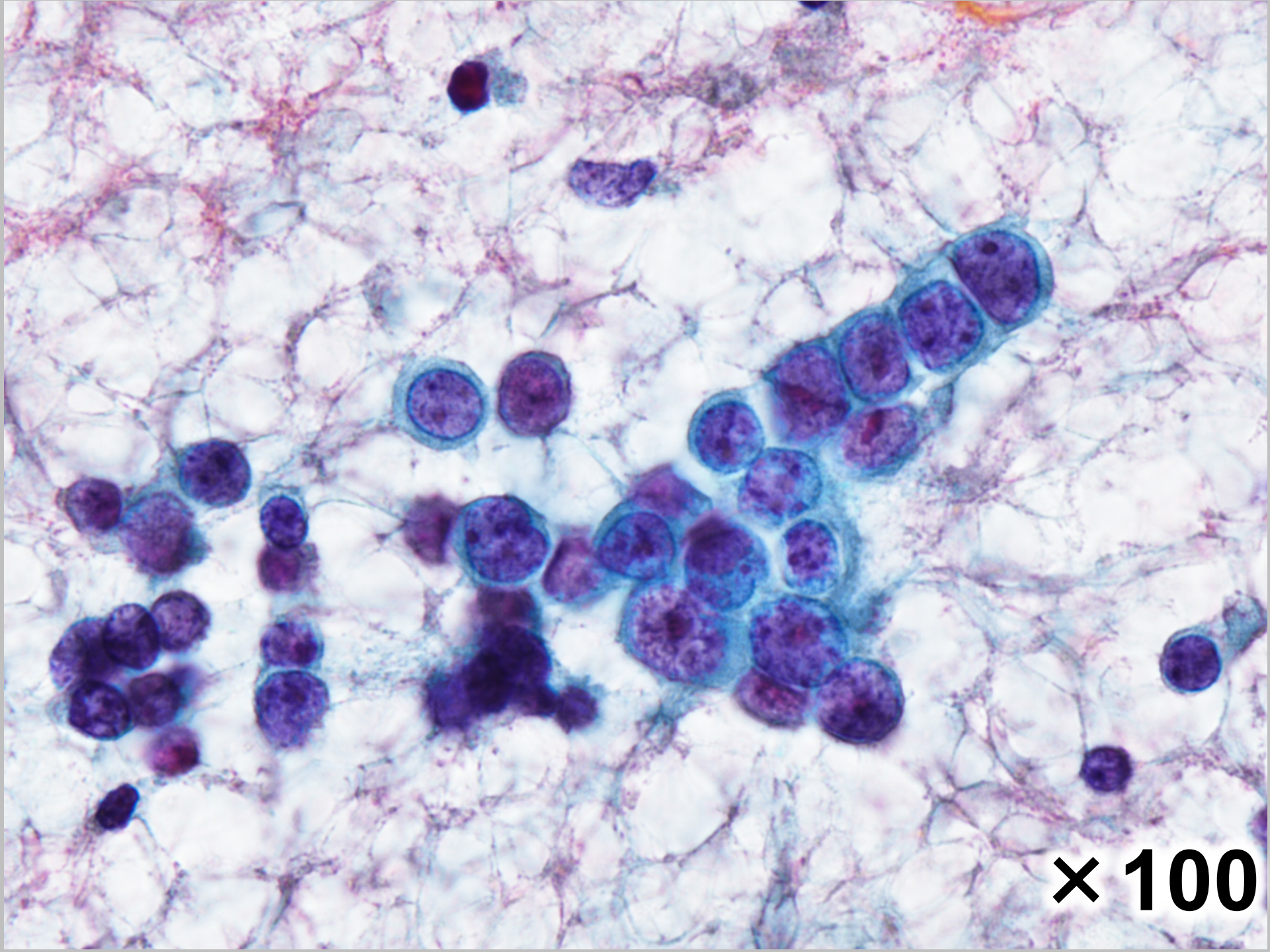
× 40



× 100



× 40



× 100

選択肢

1. 子宮内膜腺間質破綻
2. 類内膜癌G1
3. 類内膜癌G3
4. 小細胞神経内分泌癌
5. 漿液性癌