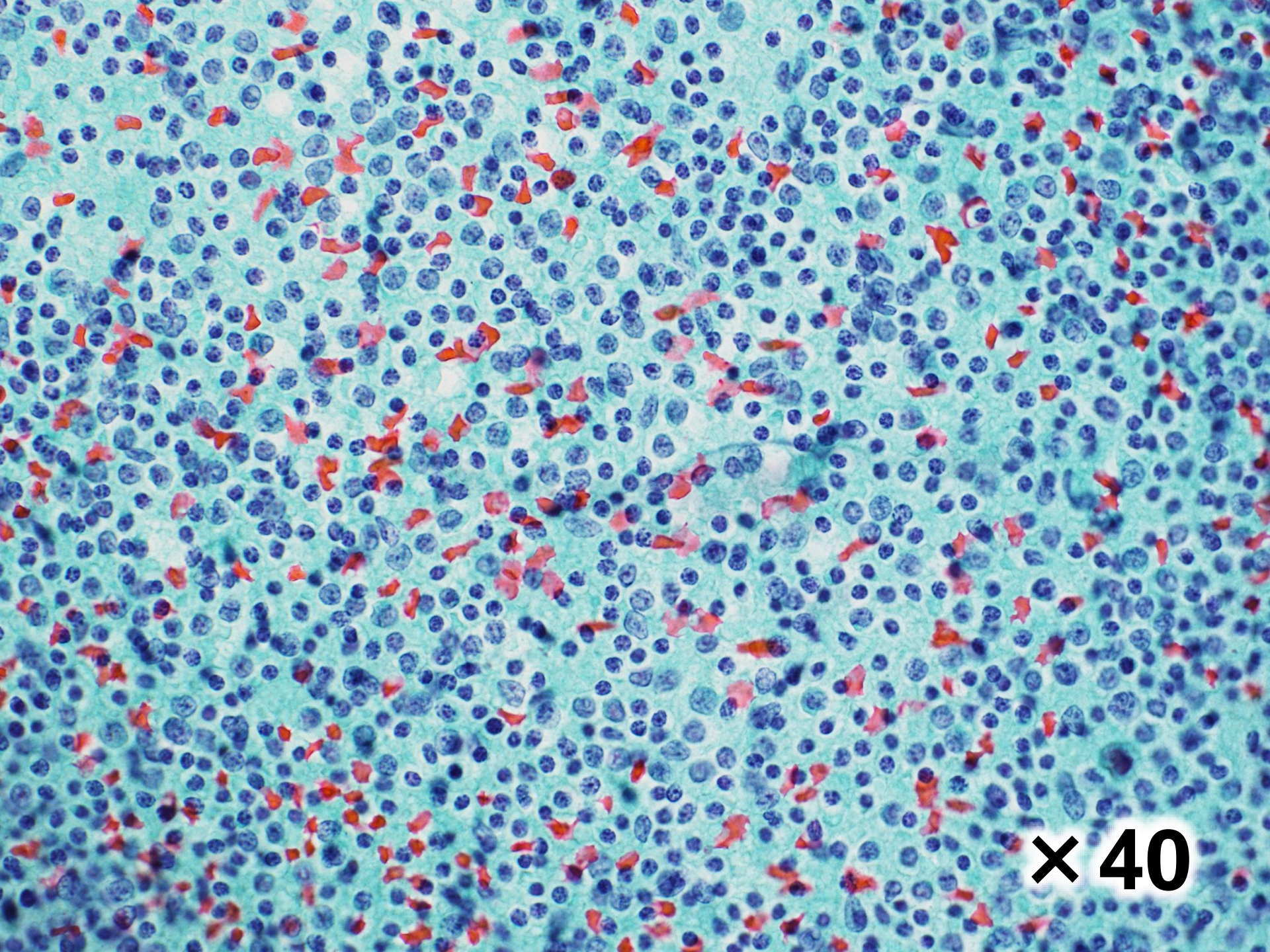
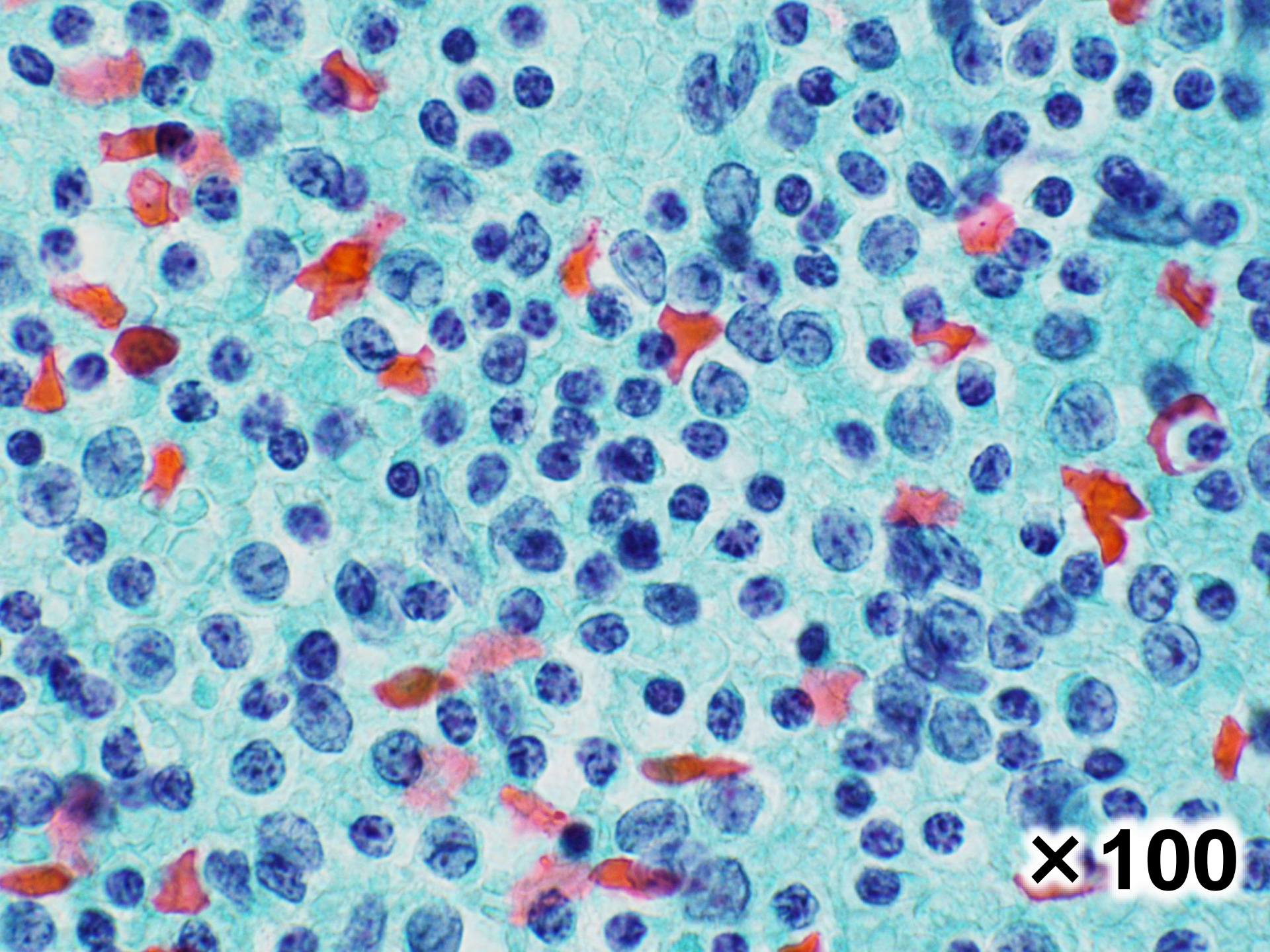


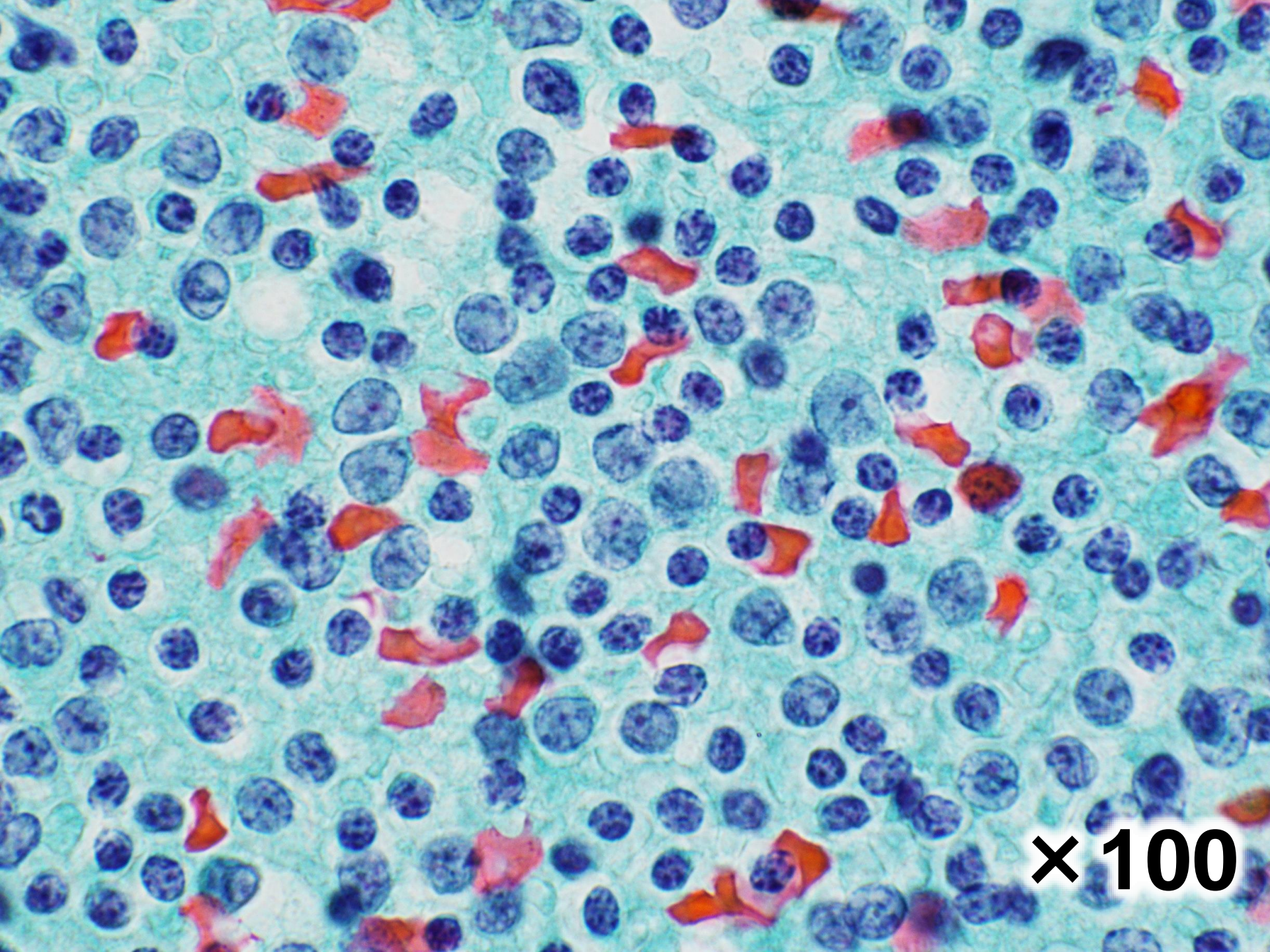
症例3 リンパ節

- 症 例 : 60代, 女性
- 主 訴 : 頸部リンパ節腫脹
- 既往歴 : 特になし
- 臨床所見 : リンパ節腫脹
- 採取部位 : 左頸部リンパ節
- 採取方法 : 穿刺吸引細胞診
- 標本作製 : 合わせ法、Pap.染色,Giemsa染色

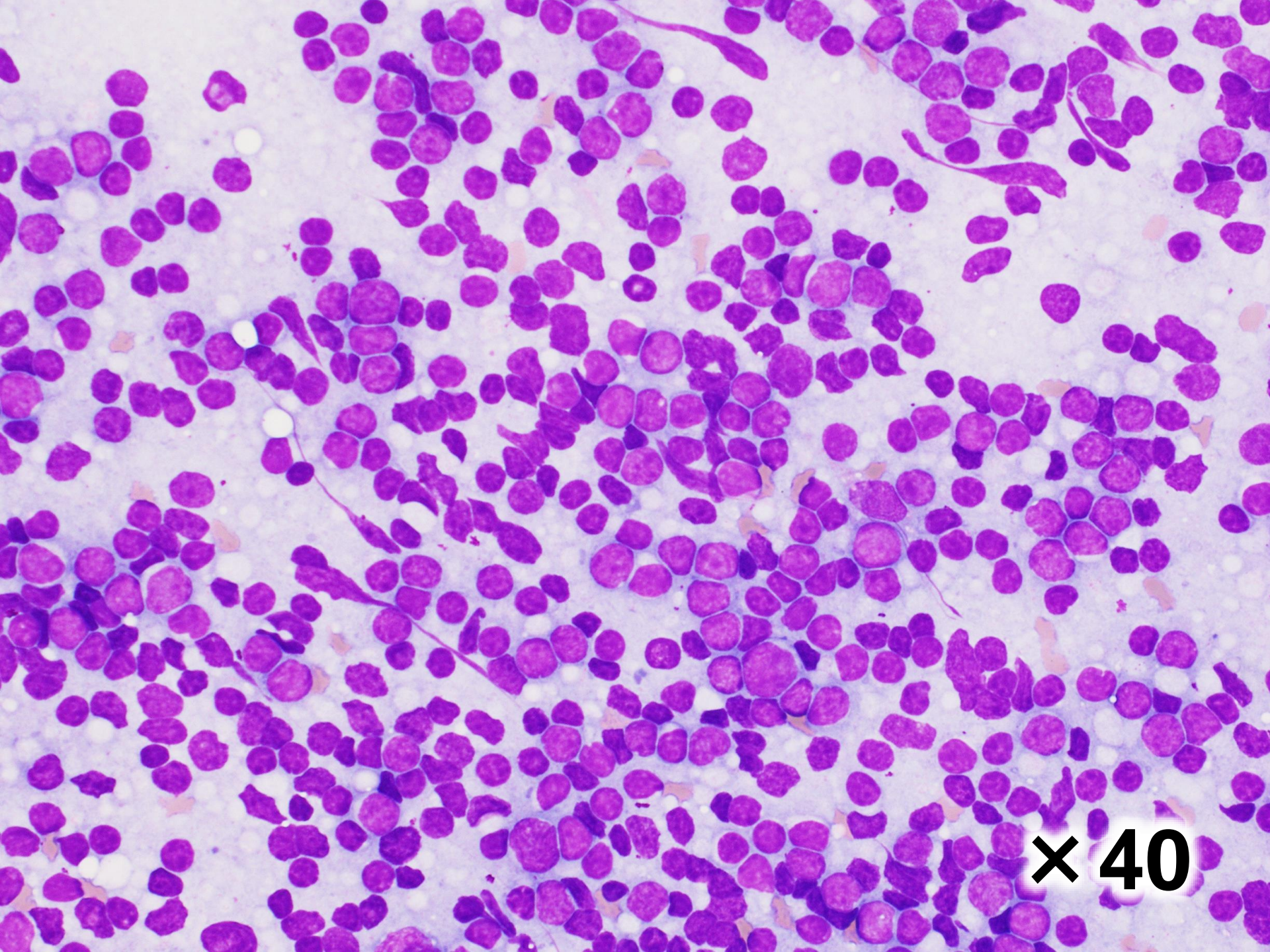




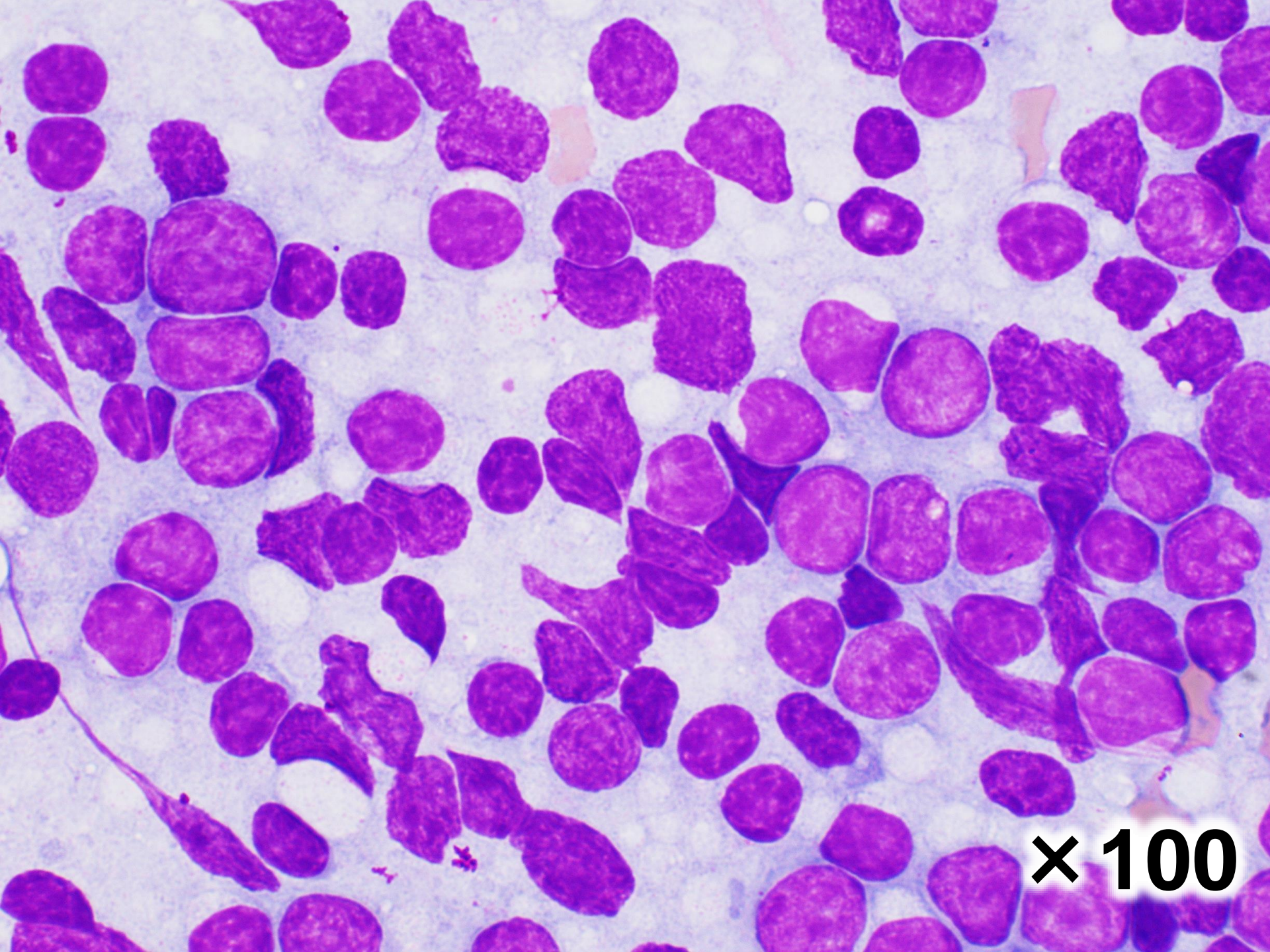
× 100



× 100



× 40



× 100

選択肢

1. 非特異性リンパ節炎(反応性リンパ節炎)
2. 組織球性壊死性リンパ節炎
3. 非ホジキンリンパ腫
4. ホジキンリンパ腫
5. 小細胞癌の転移